Aus dem Zoologischen Institut der Universität Bonn
Direktor: Prof. Dr. Reichensperger

Morphologie und Histologie des Rumpfdarms von *Anguilla fluviatilis* und die Veränderungen desselben im Individualzyklus

Mit 36 Abbildungen im Text

Inaugural-Dissertation

zur Erlangung der Doktorwürde

der Mathematisch-Naturwissenschaftlichen Fakultät
der Rheinischen Friedrich Wilhelms-Universität zu Bonn

vorgelegt von

Oswald Berndt
aus Wittlich/Eifel

1938

Aus dem Zoologischen Institut der Universität Bonn
Direktor: Prof. Dr. Reichensperger

Morphologie und Histologie des Rumpfdarms von *Anguilla fluviatilis* und die Veränderungen desselben im Individualzyklus

Mit 36 Abbildungen im Text

Inaugural-Dissertation

zur Erlangung der Doktorwürde

der Mathematisch-Naturwissenschaftlichen Fakultät
der Rheinischen Friedrich Wilhelms-Universität zu Bonn

vorgelegt von

Oswald Berndt
aus Wittlich/Eifel

1938

Referenten: Prof. Dr. A. Reichensperger
Prof. Dr. H. Wurmbach

R. UNIV.
BIBLIOTHEEK
LEIDEN

Abdruck aus den
Zoologischen Jahrbüchern. Bd. 64. Abt. f. Anatomie. 1938.
Begründet von J. W. Spengel.
Herausgegeben von M. Hartmann in Berlin-Dahlem und R. Hesse in Berlin-Frohnau.
Verlag von Gustav Fischer in Jena
Lippert & Co. G.m.b.H., Naumburg (Saale)
Printed in Germany

Inhaltsverzeichnis.

	Seite
I. Einleitung	438
II. Material und Methode	439
III. Morphologie	440
a) Entwicklung der äußeren Form	440
b) Lage des Darmes zu den inneren Organen	445
c) Innenrelief	446
IV. Histologie	447
a) Ösophagus	447
1. Epithel	447
2. Bindegewebe und Muskulatur	451
b) Magen	453
1. Epithel. Bindegewebe und Muskulatur	453
2. Magendrüsen	459
3. Drüsen des Pylorussphinkters	467
c) Darm	470
1. Epithel	470
2. Bindegewebe und Muskulatur	473
d) Der Blankaal	475
V. Darmparasiten	478
VI. Zusammenfassung	479
Literaturverzeichnis	482

I. Einleitung.

Der europäische Flußaal, *Anguilla fluviatilis*, nimmt durch seine Metamorphose innerhalb der Flußfische eine besondere Stellung ein. Aus diesem Grunde befaßten sich im Bonner Institut in der letzten Zeit mehrere Arbeiten mit Themen, welche verschiedene Probleme der Metamorphose von *Anguilla* zum Gegenstand hatten. Es sei nur auf die Arbeiten von Aust (1936), Laibach (1937) und von Hagen (1937) hingewiesen. Mit dem Darmtraktus von *Anguilla fluviatilis* haben sich zwar schon eine Reihe Autoren befaßt, u. a. Cuvier (1810), Claettli (1852), Schulz (1867) und Cajetan (1883). Alle diese Untersuchungen erstrecken sich jedoch fast nur auf einzelne Sondergebiete des Darmes, wie Epithel und Drüsenzellen, oder aber sie behandeln lediglich ein einziges Entwicklungsstadium. Am eingehendsten hat sich unter den älteren Autoren wohl Valatour (1861) mit dem Aaldarm beschäftigt, doch beschränkt auch er sich in seinen Ausführungen lediglich auf den ausgewachsenen Pigmentaal. Die neueste und zugleich auch die erste entwicklungsgeschichtliche Arbeit ist die von Bartels (1922). Bartels bringt einen Vergleich von *Leptocephalus brevirostris* mit dem Jungaal (Glasaal). Der Darmtraktus nimmt jedoch auch in dieser Arbeit nur einen verhältnismäßig kleinen Raum ein. Die beim Glasaal eintretende Drüsenbildung findet bei Bartels keine Berücksichtigung. Über die übrigen Aalstadien, wie den jungen Pigmentaal, den Gelbaal, oder über das als Endglied dieser Kette äußerst wichtige Blankaalstadium sind in der bisherigen Literatur keine Angaben zu finden. Die Arbeit Valatours bedurfte schon des Alters wegen einer genaueren Nachprüfung. Da aber der Flußaal bei seiner Entwicklung vom Ei über den *Leptocephalus*, Glasaal, Pigmentaal, Gelbaal zum Blankaal mehrmals sein Medium wechselt, d. h. vom Tiefseefisch zum Brackwasser-, dann zum Süßwasserfisch und schließlich auf demselben Wege rückwärts wieder zum Seefisch wird, schien es sehr wichtig, festzustellen, inwieweit sich die verschiedene Lebensweise auch auf den makro- und mikroskopischen Bau des Darmes auswirkt. Nicht zuletzt erhob sich die Frage, was mit dem Darm geschehen mag, wenn das Tier, wie es beim Blankaal der Fall ist, keine Nahrung mehr aufnimmt.

Meinen hochverehrten Lehrern, Herrn Professor Borgert und Herrn Professor Reichensperger, sei hiermit für die Anregungen zu dieser Arbeit, sowie ihr reges Interesse herzlich gedankt. Mein ganz besonderer Dank gebührt auch Herrn Professor Wurmbach und

Herrn Dozent Lehmensick für manche wertvolle Hilfe und gute Ratschläge.

II. Material und Methoden.

Zu meinen histologischen Untersuchungen standen mir 3 *Leptocephalus*-Exemplare zur Verfügung, die durch die freundliche Vermittlung von Professor Ehrenbaum in Hamburg von Professor Johann Schmidt in Kopenhagen dem Zoologischen Institut in Bonn liebenswürderweise zur Verfügung gestellt wurden. Sie entstammten der Dana-Expedition und fanden, wie auch das übrige Material, gleichzeitig zu anderen Untersuchungen am hiesigen Institut Verwendung. Diese 3 Leptocephalen gehörten nach der bekannten Bestimmungstabelle von Johann Schmidt (1909) den ersten Metamorphosestadien an und zwar: *Leptocephalus* No. I dem Stadium I (Länge ca. 75 mm). Fixierung: Sublimat—Alkohol—Eisessig. *Leptocephalus* No. II einem Übergangsstadium von I zu II (Länge nur noch 69 mm). Fixierung: Formol 4%. *Leptocephalus* No. III dem Stadium III. Fixierung: Formol 4%.

Die Glasaale wurden in den verschiedensten Fixierungen, so Formol, Sublimat—Alkohol—Eisessig, Susa—Eisessig oder nach Flemming von der Staatl. Biologischen Anstalt auf Helgoland bezogen. Junge, kaum pigmentierte Aale, die der Deutsche Fischereiverein schickte, wurden in einem Zementbecken im Kaltaquarium des Zoologischen Institutes bei Zimmertemperatur gehalten und großgezogen. Zur Ernährung diente Tubifex. Von diesen stammen die einzelnen Übergangsstadien. Ältere Pigmentaale von 53,3—62 und 65,5 cm bezog ich durch eine Bonner Fischhandlung; ebenso Gelbaale von 74 und 77,5 cm Länge. Für 2 Blankaale von 73 und 74 cm Länge danke ich der Fischerei-Verwertungs-Genossenschaft Saßnitz auf Rügen, die sie mir zur Verfügung stellte.

Als beste Fixierungsmittel erwiesen sich Susa—Eisessig, sowie die Gemische nach Zenker und Maximow.

Von den in Paraffin eingebetteten Stücken stellte ich Serienschnitte von 4—8 μ Dicke her. Gefärbt wurde für Übersichtsbilder in der Hauptsache mit Azan nach Heidenhain oder nach Mallory. Daneben kamen Heidenhains Eisenhämatoxylin sowie Delafieldsches Hämatoxylin und Hämalaun häufig zur Anwendung. Als Gegenfarbe verwandte ich Eosin oder Chromotrop. Als Spezialfärbungen sind noch zu erwähnen Resorcinfuchsin nach Weigert und Mucikarmin.

Folgende Hauptstadien standen mir also zu meinen Untersuchungen zur Verfügung: 1. *Leptocephalus*, 2 Metamorphosestadien. 2. Glasaal. 3. Junger Pigmental. 4. Alter Pigmentaal. 5. Gelbaal. 6. Blankaal.

III. Morphologie.

a) Entwicklung der äußeren Form.

Wie schon in der Einleitung gesagt, ist für die Darmuntersuchung der Umstand sehr wichtig, daß während der ganzen Umwandlungszeit des *Leptocephalus* bis zu dem Eintritt der Pigmentierung das Tier keine Nahrung aufnimmt, und zwar vollzieht sich dieser Vorgang (nach Schmidt) in einem Zeitraum von mindestens einem Jahr. Walter (1910) schreibt hierzu folgendes: „Diese überaus lange Fastenzeit, noch dazu in einem Zustande, der doch keineswegs als absoluter Ruhezustand bezeichnet werden kann, in dem die Tiere vielmehr weite Strecken zurücklegen müssen, läßt darauf schließen, daß in dem präleptocephalen Ernährungsstadium erhebliche Mengen von Reservenährstoffen im Körper der Larven aufgespeichert werden. Ob dieselben aber genügen, um den während des durchaus nicht passiven Zustandes gewiß recht beträchtlichen Stoffverbrauch des Tieres zu decken, erscheint doch recht zweifelhaft.“ Walter wirft hier die Frage auf, ob sich hier nicht doch die Pütter-sche Annahme von der Fähigkeit der Wassertiere in Wasser gelöste organische Stoffe aufzunehmen und zu verwerten, bewahrheitet (Pütter, 1909).

Dieser Annahme kann ich keinesfalls beipflichten, sondern möchte vielmehr annehmen, daß diese ganze Umwandlung und Fastenzeit lediglich auf Kosten der Gesamtgröße des Tieres vonstatten geht. Ich erinnere nur daran, daß in der Fastenzeit gleichzeitig eine bedeutende Verkürzung des Tieres eintritt. Schmidt (1909) hat seine Bestimmungstabelle der Altersstadien bis zum jungen Pigmentaal ja hauptsächlich nach den Größenverhältnissen der Tiere aufgestellt. Danach beträgt die Länge eines *Leptocephalus* Stadium I ungefähr 75 mm und die eines kurz vor der Pigmentierung stehenden Glasaals nur noch 65 mm. Berücksichtigt man noch den breiteren Bau des *Leptocephalus*, so sieht man, daß der Verlust an Gesamtvolumen ein sehr bedeutender ist. Leider fehlten mir die lebenden Exemplare, um die genaue Gewichtsabnahme festzustellen.

Ähnliche Verhältnisse liegen beim Blankaal vor. Ebenso wie der *Leptocephalus* macht dieses Stadium eine lange Fastenzeit durch, bei der es riesige Entfernungen zurücklegen muß. Auch in diesem Falle büßt der Aal bedeutend an Größe und Gewicht ein. Wegen der eigentümlichen Darmverhältnisse habe ich den Blankaal in einem besonderem Kapitel behandelt.

Während der Larvenzeit konnte ich schon die ersten makroskopischen Veränderungen des Darmes wahrnehmen, und zwar tritt allmählich eine Verkürzung des Darmes im Verhältnis zur Gesamtlänge des Tieres ein. So betrug bei einem *Leptocephalus* von 75 mm Länge (Schmidts I. Larvenstadium) der Abstand des Afters von der Schwanzspitze 25 mm, d. h. also der Darm erstreckt sich über 63 % der Tierlänge. Im II. Larvenstadium ist der After ungefähr bis zur Mitte des Rumpfes vorgerückt, also nur noch 50 % werden vom Darm durchzogen. So geht diese Verkürzung weiter bis zum Glasaal. Hier ist mit 38 % der niederste Stand erreicht.

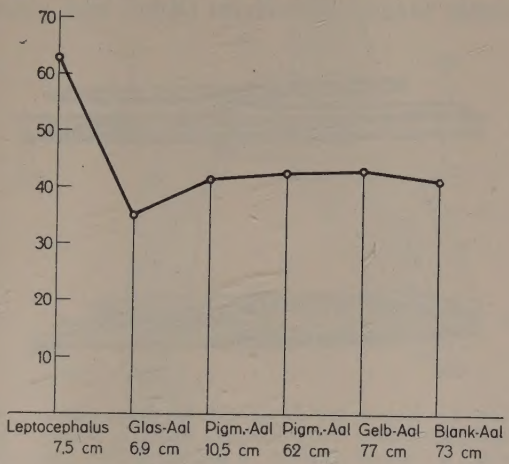

Abb. 1. Das Verhältnis der Darmlänge zur Körperlänge in Prozenten. Die Ordinate gibt die Prozentzahl, die Abszisse die einzelnen Aalstadien an.

Es ist allerdings zu berücksichtigen, daß nun bereits ein Magen mit einem besonderen Pylorusast ausgebildet ist. Mit der Pigmentierung tritt dann wieder ein allmähliches relatives Wachsen der Darmlänge ein (Abb. 1). Die Kurve zeigt, wie sich die Entfernung vom Kopfende bis zur Afteröffnung im Verhältnis zur gesamten Tierlänge ändert. Es stellte sich heraus, daß mit der Anlage des Magens gleichzeitig eine Verkürzung der gesamten Darmlänge eintritt. Wenn das Glasaalstadium erreicht ist, ist die makroskopische Umbildung abgeschlossen. Die relative Darmlänge ist hier am geringsten. Nun folgt ein langsames Ansteigen der relativen Darmlänge bis zum Gelbaal. Hier ist, wie später behandelt wird, der höchste Entwicklungsstand des Darmes erreicht. Beim Blankaal ist endlich wieder eine Verkürzung der

Darmlänge, ja sogar der absoluten, festzustellen. Auf die Gründe dieser Verkürzung gehe ich im histologischen Teil näher ein.

Wie bei der Mehrzahl der Fische, gliedert sich der Darm des erwachsenen Aales (Abb. 4, 5 u. Abb. 36) deutlich in Ösophagus (Ös), Magen (Mg) und Darm (Dm). Beim Magen läßt sich wiederum eine Cardia (Ca), ein Fundus (Fs) und ein Pylorus (Ps) unterscheiden. Als Fundus bezeichne ich hier den Magenblindsack, der nach der Definition von Oppel (1896) — Hauptdrüsengebiet des gesamten Magens — wohl als Fundus gelten kann. Der Darm besteht aus einem langen Mitteldarm (Mdm) und einem kurzen Enddarm (Edm).

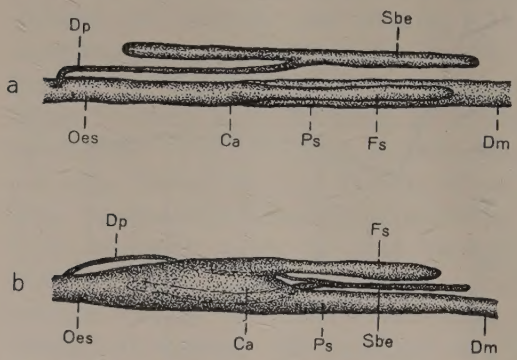

Abb. 2. Magen von *Leptocephalus brevirostris*. Rekonstruktion. Nach Bartels Jena. Z. Naturwiss. a Dorsale Ansicht. b Seitenansicht. Dm Darm: Dp Ductus pneumaticus; Oes Ösophagus; Ca Cardia; Ps Pylorus; Fs Blindsack; Sbe Schwimmblase.

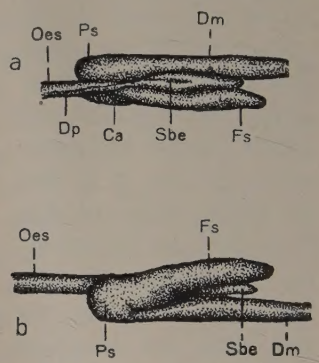

Abb. 3. Magen von Glasaal. Rekonstruktion. Nach Bartels, Jena. Z. Naturwiss. a Dorsale Ansicht. b Ventrolaterale Ansicht. Bezeichnungen wie bei Abb. 2.

Aber nicht bei allen Aalstadien ist diese Gliederung sehr deutlich zu erkennen; ist doch der erwachsene Aal das Endstadium eines langen Entwicklungsganges. So besitzt denn auch der *Leptocephalus*-Darm noch nicht diese feine Differenzierung wie der des ausgewachsenen Aales.

Schon äußerlich fällt beim Vergleich von Larve und späteren Stadien außer den Größenunterschieden der einfachere Bau auf. Infolgedessen beginne ich mit der Schilderung der primitiveren Verhältnisse beim *Leptocephalus*-Darm (Abb. 2 nach Bartels).

Wie Bartels fand und ich bestätigen konnte, verläuft der *Leptocephalus*-Darm hinter der Kiemenregion zunächst ein kurzes Stück horizontal, um dann in schrägem Abstieg über das Herz hinweg sich dem ventralen Körpersaum zu nähern. Von hier aus zieht er ohne irgendwelche Windungen im vorderen Teil ventral und lateral, von

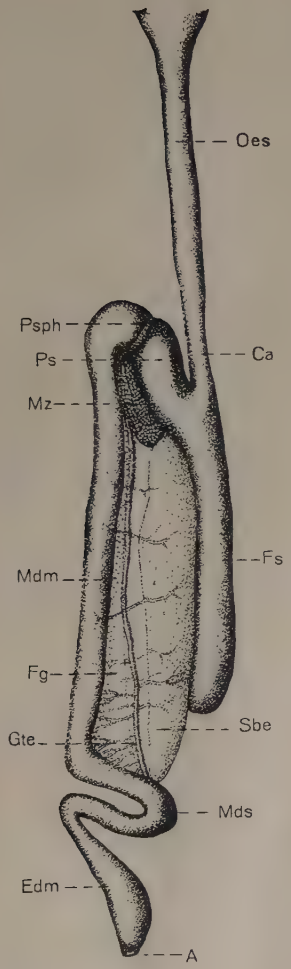

Abb. 4. Darmtraktus eines alten Pigmentaals von 62,5 cm. Oes Ösophagus; Ca Cardia; Fs Fundus; Ps Pylorus; Psph Pylorussphinkter; Mdm Mitteldarm; Edm Enddarm; Mds Mitteldarmschlinge; Sbe Schwimmblase; Mz Milz; Fg Fettgewebe; A After; Gfe Gefäße.

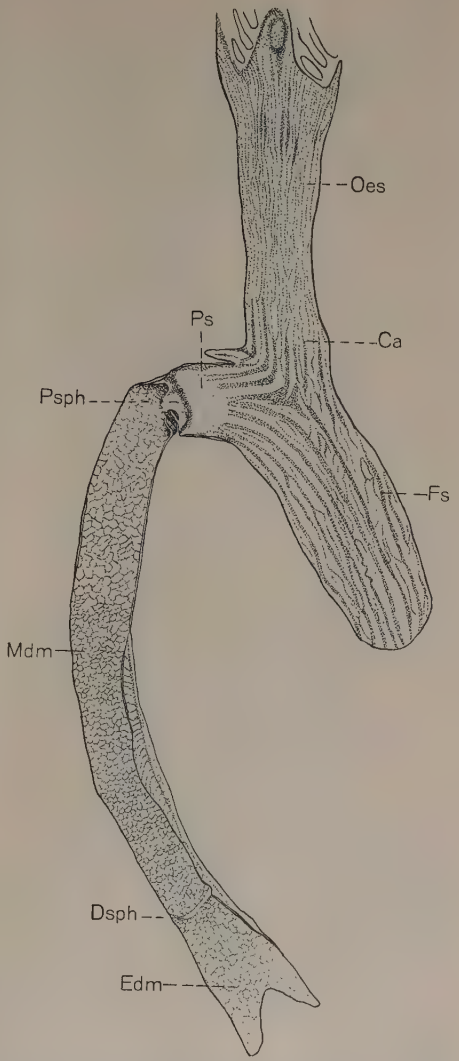

Abb. 5. Innenrelief des Darmes eines alten Pigmentaales von 62,5 cm. Dsph Darmsphinkter; Oes Ösophagus; Ca Cardia; Fs Fundus; Ps Pylorus; Psph Pylorussphinkter; Mdm Mitteldarm; Edm Enddarm. Natürl. Größe.

der Leber sichelförmig umfaßt, im hinteren Teile sehr nahe dem ventralen Körpersaum bis zum After. Kurz bevor die Leber aufhört,

bildet der Darm einen schmalen Fortsatz, den Blindsack. Die einzelnen Abschnitte des Darmes: Ösophagus (Abb. 2 Ös), Magen, Mittel- und Enddarm gehen ohne scharfe Grenze ineinander über.

Ein Vergleich mit dem Darmtraktus des Glasaales ergibt folgendes (Abb. 3 nach Bartels): Zunächst ist nach Bartels eine Verlagerung des Magens und Mitteldarmes eingetreten, indem sich das ganze Organ in der Längsachse um 45° gedreht hat. Diese Drehung kann außer an der Lagerung der einzelnen Teile des Organs auch noch daran erkannt werden, daß die Mündung des Ductus pneumaticus dieselbe Drehung ausgeführt hat. Also ist auch der hintere Teil des Ösophagus dadurch in Mitleidenschaft gezogen.

Größer noch sind die Formveränderungen, die der Magen erlitten hat. Während die Pars cardiaca (Ca) und der Fundus ventriculi (Fs) die ursprüngliche Richtung von vorn nach hinten beibehalten haben, hat sich die Pars pylorica (Ps) um 180° gedreht, so daß sie nun parallel zum Blindsack liegt. Der Darm muß, um diese Wendung auszugleichen, um 180° umbiegen, und damit kommt die typische Hebergestalt des Fischmagens zustande, wie sie sich auch beim Gelbaal findet (Abb. 4).

Beim Glasaal sind die Umlagerungen des Darmes bereits beendet. Es kommen demnach im gröberen Bau zwischen allen übrigen Stadien keine größeren Verschiedenheiten mehr zustande, wie sie etwa zwischen Leptocephalus und Glasaal bestanden.

Der vordere Teil des Mittel- und Enddarmes verläuft beim Glasaal in leicht gekrümmter Schlangenlinie; dann sind erstmalig durch eine scharfe Einschnürung Mittel- und Enddarm voneinander geschieden. Durch einen ringförmig vorspringenden Sphinkter wird das Lumen bis auf eine kleine Öffnung eingeengt (Abb. 5 Dsph). Ein Unterschied im Durchmesser besteht zunächst nicht. Erst nach dem After zu erweitert sich der Enddarm etwas.

Bei den pigmentierten Stadien kommt hinzu, daß ein deutlicher Sphinkter mit Falte den Pylorusarm (Abb. 4 u. 5 Ps) vom Mitteldarm (Mdm) trennt und so schon äußerlich das Ende des Magens markiert (Abb. 4 u. 5 Psph), während sich die Grenze des Ösophagus gegen die Cardia höchstens durch größere Durchsichtigkeit der Wände äußerlich erkennen läßt, wie schon Valatour (1861) feststellen konnte.

Außerdem bildet sich am Mitteldarm, kurz vor dem Übergang in den Enddarm noch eine sehr gut ausgebildete Darmschlinge (Abb. 4 Mds), die der Glasaal noch nicht besitzt, und die ich beim Blankaal

wieder rückgebildet fand, so daß bei letzterem der Rumpfdarm bis zum After fast gerade durchgehend verläuft.

b) Lage des Darmes zu den inneren Organen.

Eine Übersicht über die Lage des Darmes zu den inneren Organen gibt Abb. 6. Die Leber (L) mit Gallenblase (G) umschließt die untere Hälfte des Ösophagus. Auffallend ist hier das Verhältnis zur Körperlänge. Nach Bartels betrug die Länge der Leber bei einem 7 cm langen Jungaal ungefähr 5 mm, das ist ein Vierzehntel der Körperlänge gegen ein Fünftel bei der Larve. Dabei muß jedoch berücksichtigt werden, daß der Querschnitt bei der ersteren ein viel bedeutenderer ist. Ähnlich verhält sich auch das Pankreas. Während es beim *Leptocephalus* einen verhältnismäßig großen Lappen bildet, der gleich an die Leber anschließend den Magen und noch ein großes Stück den Darm entlang verläuft, ist bei dem erwachsenen Aal das Pankreas auf ein kleines Stück reduziert, das sich nur soweit wie der Magenblindsack erstreckt, während rostral vom Magen nichts mehr von dem Organ zu finden ist. Dieser beträchtliche Größen-

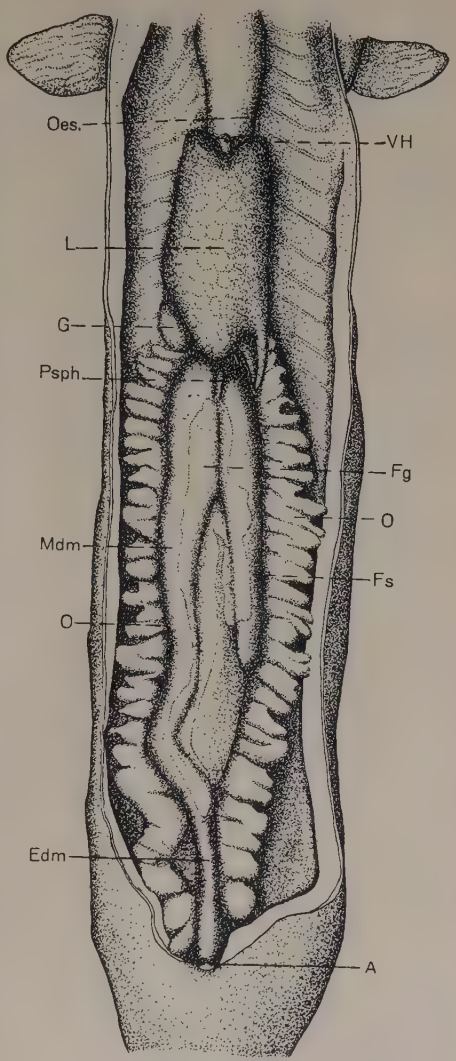

Abb. 6. Alter Pigmentaal 62,5 cm. Situs. Oes Ösophagus; VH Vena hepatica; L Leber; G Gallenblase; Psph Pylorussphinkter; Fg Fettgewebe; O Ovarien; Fs Fundus; Edm Enddarm; Mdm Mitteldarm; A After; natürl. Größe.

unterschied ist, wie schon Bartels angenommen hat, sehr wahrscheinlich auf das nunmehrige Vorhandensein eines Magens mit Magendrüsen zurückzuführen.

Die Milz (Abb. 4 Mz) liegt neben der Cardia (Ca) und dem Magenblindsack (Fs), sowie zwischen diesem und dem Anfang des Mitteldarmes. Als lappige Gebilde verlaufen die Ovarien zu beiden Seiten des Darmtraktus und noch über den After hinausreichend.

c) Innenrelief.

Mit der Weiterentwicklung des Darmes hängt auch die Bildung von Falten zur Erhöhung der Funktion durch Vergrößerung der Oberfläche zusammen, und zwar tritt zunächst eine reine Längsfaltelung auf. Die Längsfalten werden vom Bindegewebe der Mucosa und Submucosa gebildet. Nach Edinger (1876) bleibt die reine Längsfaltenbildung, die er als älteren Zustand deutet, im Ösophagus aller Fische und im Enddarm der meisten erhalten. Bei der Aallarve sind, wie schon Bartels fand, die Falten breit, jedoch nur auf den vordersten Teil des Ösophagus beschränkt, während die hintere Partie keine mehr aufweist. Cardia, Blindsack und Pylorusanlage zeigen noch keine Faltenbildung. Beim übrigen Darm fand ich Längsfaltenbildung lediglich am Enddarm, und zwar nur ein kurzes Stück bis zum After.

Beim Glasaal haben die Längsfalten des Ösophagus den Magen schon erreicht und sich auf die Pars cardiaca ausgedehnt. Diese Befunde stimmen mit den meinigen überein. Die Längsfalten des Enddarmes haben sich nun auch schon vom After her über den ganzen Mitteldarm erstreckt. Beim pigmentierten Aal und Gelbaal finden sich Längsfalten überall im Darmtraktus vor (Abb. 5). Daneben treten nun im Mittel- und Enddarm beim pigmentierten Aal erstmalig Querfalten auf. Bei den älteren Stadien und beim höchstentwickelten, dem Gelbaal, sieht das Relief folgendermaßen aus (Abb. 5): Im Ösophagus sind nur Längsfalten. In der oberen Hälfte des Ösophagus stehen die Falten dicht: sie sind hoch und ziemlich spitz zulaufend. Bei einem 62 cm großen Aal fand ich 12 Falten, in der unteren Hälfte des Ösophagus hingegen nur noch 10. Die Falten waren hier breiter und gegen Ende abgerundeter und vor allem niedriger.

Der Magen zeigt ebenfalls Längsfältelung. Die Falten stehen in weiteren Abständen voneinander. Dazwischen treten nun auch, namentlich im Blindsack (Abb. 5 Fs), Querfalten auf. Gegen den Pylorus hin werden die Falten niedriger und nehmen auch an Zahl

ab. Eine starke Faltung zeigt hingegen der Pylorussphinkter (Abb. 5 Psph), der sich noch wie ein Zapfen ein Stück in den Darm hineinwölbt, so daß sowohl der Darm als auch der Pylorus ein kleines vor dem Pylorus gelegenes blindgeschlossenes Stückchen aufweisen.

Der Mitteldarm hat ein einfaches Netz von rundlichen oder mehr polygonalen Maschenräumen, die nach dem Enddarm zu immer enger werden. Auch im Enddarm haben wir kurz nach dem Sphinkter, der den Mitteldarm vom Enddarm scheidet, dieses enge Faltennetz, das aber bald nach dem After zu immer weiter wird.

Zusammenfassend läßt sich über die Entwicklung der äußeren Form und das Darmrelief folgendes sagen: Die primitivsten Verhältnisse liegen bei der Larve vor. Der Darm ist ein fast gerade verlaufendes Rohr, bei dem lediglich der Blindsack als schmaler Fortsatz äußerlich erkennbar ist. Längsfalten finden sich nur in der oberen Hälfte des Ösophagus und im Enddarm nahe dem After.

Beim Glasaal ist die äußere Umwandlung abgeschlossen. Es ist ein besonderer Pylorusast ausgebildet. Mittel- und Enddarm sind durch einen Sphinkter voneinander geschieden. Lediglich der Fundus besitzt noch keine Längsfalten.

Bei den pigmentierten Stadien ist eine besondere Darmschlinge ausgebildet. Ein Pylorussphinkter trennt den Pylorusteil vom Mitteldarm. Neben den überall im Darmtraktus vorkommenden Längsfalten treten im Fundus erstmalig kleine Querfalten auf. Im Mittel- und Enddarm umgeben die Falten polygonale Felder.

Die bei den meisten Teleostiern vorkommenden Appendices pyloricae fehlen dem Aal.

IV. Histologie.

a) Ösophagus.

1. Epithel.

Der Ösophagus des Aals ist sehr lang im Verhältnis zu dem der übrigen Fische. Nach Edinger (1884) ist der Ösophagus der meisten Fische in seinem vordersten Teil meist mit mehrschichtigem Plattenepithel bedeckt, zwischen denen Becherzellen vorkommen; die nach dem Magen zu liegende Hälfte ist fast immer nur mit Zylinderepithel oder Becherzellen besetzt. Wo Plattenepithel vorhanden ist, wird seine Schicht nach dem Magen zu immer dünner und die eingestreuten Becherzellen nehmen an Menge zu. Dieselben Verhältnisse liegen auch bei den Jugendstadien des Aales, wie Leptocephalus, Glasaal und junger Pigmentaal, vor. Nach Bartels erstreckt sich bei der Larve

die erste Region über den ersten horizontalen Teil und die absteigende Partie; die zweite von hier bis kurz hinter die Mündung des Ductus pneumaticus. Der 1. Abschnitt zeigt geschichtetes Plattenepithel von 2—3 Lagen, in dem Sinnesknospen, die hier wohl als Geschmacksknospen anzusprechen sind, und sezernierende Elemente eingebettet liegen, und er ist demnach ektodermalen Ursprungs (vgl. Bartels, 1922). Außerdem finden sich breite, längs verlaufende Falten, in die die Submucosa eintritt. Diese Falten verstreichen jedoch nach hinten zu sehr bald.

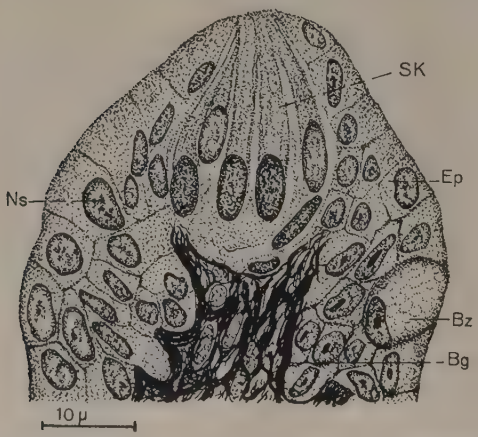

Abb. 7. Glasaal. Oberer Teil einer Ösophagusfalte. Querschnitt durch den Ösophagus (vordere Region). Ep ektodermales Plattenepithel mit eingelagerter Geschmacksknospe SK und Becherzellen Bz; Bg Bindegewebe; Ns Nukleus. Fixierung: Susa. Färb. Delafieldsches Hämatoxylin. Vergr. 1850×.

Der 2. Abschnitt führt einschichtiges Zylinderepithel mit kräftigem, durch verstärkte Granulation des Cytoplasmas gebildetem Saum. Die Epithelzellen machen im Querschnitt den Eindruck von Palisadenzellen, jedoch ist die Achse in der Richtung des Darmverlaufs sehr gestreckt, so daß die Kerne hier in ziemlich weiten Abständen zu finden sind. Die Kerne haben ovale Gestalt und sind verhältnismäßig groß, so daß sie fast die ganze Höhe der Zellen einnehmen. Nukleolen wurden in Einzahl festgestellt. Sinnesknospen sind hier nicht mehr zu finden, während sezernierende Zellen (Schleim- oder Becherzellen) vorhanden sind. Man hat es hier mit entodermalem Epithel zu tun.

Beim Glasaal hat sich das Plattenepithel, wie ich in Übereinstimmung mit Bartels fand, über eine viel größere Strecke des Ösophagus ausgebreitet als bei Leptocephalus.

Während die Grenze beim Glasaal auf der Höhe des rostralen Endes der Gallenblase liegend festgestellt wurde, liegt sie beim *Leptocephalus brevirostris* in der Nähe der Mündung des Ductus pneumaticus, also viel weiter nach vorn.

Beim pigmentierten Aal fand ich sie noch weiter nach dem Magen zu und beim Gelbaal war kein Zylinderepithel mehr vorhanden.

Bartels kommt zu dem Schluß, daß das mehrschichtige ektodermale Epithel das einschichtige entodermale Epithel immer mehr während der Metamorphose zurückdrängt.

Ich stellte als bemerkenswert die starke Ausbildung von Schleimzellen (Abb. 8 Bz) im Epithel des Glasaales und noch mehr beim pigmentierten Aal und Gelbaal (Abb. 9) fest. Beim Glasaal nehmen

Abb. 8. Glasaal. Querschnitt durch Ösophagus (untere Region). Teil einer Ösophagusfalte. Ep Zylinderepithel; Bz Becherzellen; Bg Bindegewebe. Fixierung: Susa. Färb. Azan nach Heidenhain. Vergr. 1900×.

sie schon oft die ganze Höhe des Epithels ein. Im vorderen Abschnitt fand ich dazwischen auch noch vereinzelt Sinnesknospen (Abb. 7 SK) vor, und zwar hauptsächlich oben auf den Falten. Sie sind beim Glasaal mehr gestreckt als beim Leptocephalus (Abb. 7).

Die Schleimzellen beim Glasaal werden immer größer und ovaler; während sie beim Leptocephalus fast rund waren, sind sie beim Glasaal schon eiförmig, allerdings nach dem Darmlumen zu etwas breiter (Abb. 8). Die Kerne sind gewöhnlich bohnenförmig und liegen meist am Grunde der Becherzellen (Abb. 9). Bei unausgebildeten Becherzellen dagegen zentral.

Beim erwachsenen Aal strecken sich die Becherzellen nun noch mehr und erreichen ihre größte Länge beim Gelbaal. Daneben fand ich bei den älteren Aalstadien (alter Pigmentaal und Gelbaal) noch Zellen, die fast genau gebaut waren wie die Becherzellen und

die mit Azan auch eine Blaufärbung ergaben, die aber im Innern noch eine Granulierung aufwiesen. Die Kerne dieser Zellen waren im Gegensatz zu den übrigen Becherzellen rund und lagen stets in der Mitte dieser Zellen (Bz a Abb. 9). Die anderen Epithelzellen (Ep Abb. 9), (Plattenepithel (Abb. 7 u. Abb. 9) und Zylinderepithel (Abb. 8)) sind bedeutend kleiner als die Becherzellen, auch ändert sich ihre Größe mit dem Alter nur unwesentlich. Ihr Inhalt ist ge-

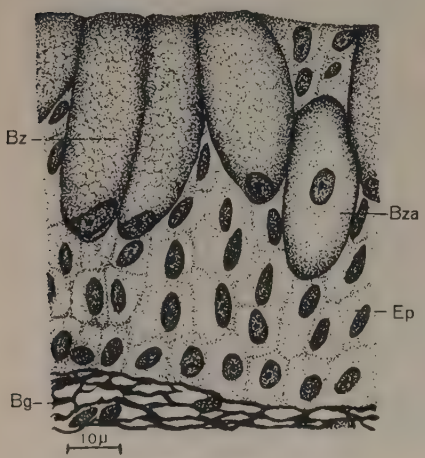

Abb. 9. Querschnitt durch den Ösophagus eines Gelbaales (obere Region). Bz Becherzelle; Bza Becherzelle mit stärkerer Granulation, aber ohne deutliche Plasmastruktur; Ep Plattenepithel; Bg Bindegewebe. Fixierung: Zenker. Färb. Azan nach Heidenhain. Vergr. 1100×.

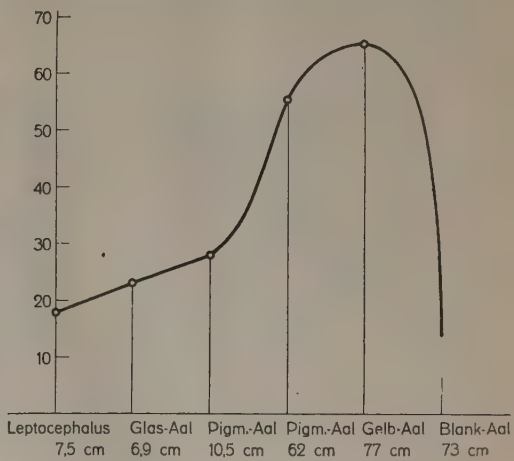

Abb. 10. Veränderung der Höhe des Plattenepithels bei den einzelnen Aalstadien in $^1/_{1000}$ mm. Die Ordinate gibt die Höhe in $^1/_{1000}$ mm an, die Abszisse die einzelnen Altersstadien.

körnt, und zwar am stärksten nach dem Lumen zu und am wenigsten im Innern der Zelle. Der Plattenepithelkern kann in der Form variieren. Der Zylinderepithelkern ist dagegen meist oval und liegt ungefähr in der Mitte der Zelle. Er ist wie bei *Leptocephalus* verhältnismäßig groß. Sowohl die Kerne der Becherzellen als auch die der übrigen Epithelzellen enthielten auch hier stets nur einen Nukleolus (Abb. 7, 8 u. 9).

Die Größenveränderung des Plattenepithels zeigt Abb. 10. Die Dicke des Epithels nimmt von der Larve bis zum Gelbaal zu, und zwar ist hier das Epithel mehr als 3 mal so dick als beim *Leptocephalus*, und dann folgt eine rapide Abnahme. Die genaue Dicke war beim Blankaal nicht anzugeben, da der Abbau nicht überall gleichmäßig fortgeschritten war. Fast genau so verhält sich auch die Dicke des Zylinderepithels.

Wie schon gesagt, ändert sich die Größe der Epithelzellen kaum merklich. Auch das Plattenepithel bildet sowohl bei *Leptocephalus* wie auch beim Pigmentaal und Gelbaal 2—3 Lagen. Wenn nun trotzdem die Dicke des Epithels bis zum Gelbaal sich um das Dreifache steigert, so liegt dies vor allem an den Becherzellen, die bei zunehmendem Alter so stark anwachsen und die ganze Oberfläche des Epithels bedecken (Abb. 9).

2. Bindegewebe und Muskulatur.

Die Submucosa des Ösophagus besteht bei *Leptocephalus* aus lockeren Bindegewebsfibrillen mit vereinzelten spindelförmigen Kernen, die Muscularis aus quergestreiften Ringmuskelfasern. In den äußeren Schichten der Submucosa sieht man zwischen den beiden Ösophagusabschnitten keine wesentlichen Unterschiede. Beide Schichten sind nur rostral mächtiger und bilden dicht hinter der Kiemenregion eine konische Anschwellung, die schon makroskopisch ins Auge fällt. Nur in dieser Anschwellung verläuft ein schmaler Ring von quergestreiften Längsmuskelfibrillen, und zwar im Innern der Ringmuskelschicht, von dieser mehr oder weniger durch lockeres Bindegewebe getrennt. Was Muscularis und Submucosa angeht, treten beim Heranwachsen des Aales keine großen Veränderungen auf.

Beim Glasaal liegt im oberen Ösophagusabschnitt unter dem Epithel eine dünne Bindegewebsschicht. Dann folgt quergestreifte Längsmuskulatur und dann die quergestreifte Ringmuskulatur. Beide sind wiederum mehr oder weniger durch Bindegewebe getrennt.

Im unteren Abschnitt fehlt auch hier wie beim *Leptocephalus* die Längsmuskelschicht, so daß folgendes Bild entsteht (Abb. 8): Auf das Epithel (Ep) folgt eine breite Schicht Bindegewebe (Bg), das die Falten ausfüllt, und zu äußerst findet sich die quergestreifte Ringmuskelschicht.

Nach Valatour (1861) erstreckt sich beim erwachsenen Aal bei einer Ösophaguslänge von 5 cm die Längsmuskelschicht nur über 1 cm. Unter Berücksichtigung der geringen Körpergröße liegt dasselbe Verhältnis auch bei *Leptocephalus* sowie den übrigen Aalstadien vor.

Die Bindegewebskerne sind beim Glasaal meist mehr oder weniger oval. Das Bindegewebe selbst ist auch nicht überall gleich dicht, in der vorderen Hälfte des Ösophagus ist es dichter, während es nach hinten zu immer lockerer wird. Die Muskelkerne sind eben-

falls eiförmig und liegen den quergestreiften Muskelfasern gewöhnlich in der Mitte auf.

Größere Unterschiede im feineren Bau bestehen bei den übrigen Aalstadien nicht, lediglich die Muskelkerne werden im Alter länger.

Die Gefäße sind über die ganze Submucosa und Muscularis zerstreut. In der Hauptsache finden sie sich allerdings innerhalb der Falten und in der Nähe des Epithels; die der Muscularis sind im Querschnitt gewöhnlich etwas kleiner.

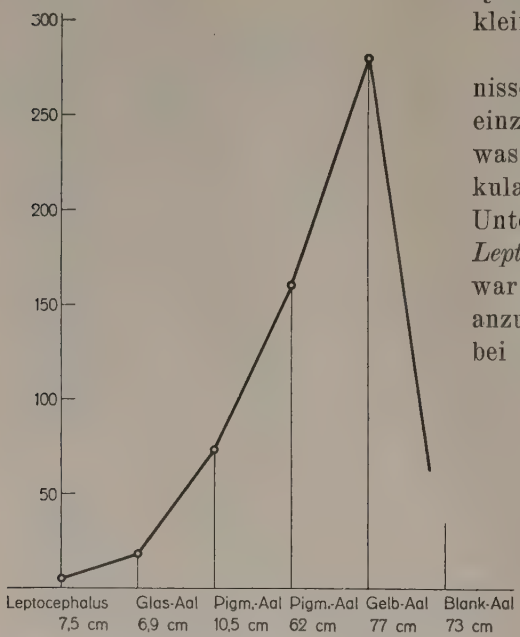

Abb. 11. Ringmuskeldicke des Ösophagus in $^1/_{1000}$ mm bei den verschiedenen Altersstadien. Die Ordinate gibt die Dicke in $^1/_{1000}$ mm an, die Abszisse die Altersstadien.

In den Größenverhältnissen bestehen zwischen den einzelnen Stadien, besonders was die Dicke der Ringmuskulatur angeht, gewaltige Unterschiede (Abb. 11). Für *Leptocephalus* und Blankaal war es schwer, genaue Werte anzugeben, da die Muskulatur bei ersterem noch keinen festen Ring ausgebildet hat und nur aus einzelnen Fasern besteht. Beim Blankaal war sie stellenweise schon vollkommen aufgelöst, so daß hier auch keine kompakte Ringmuskelschicht vorhanden ist. Die Ringmuskulatur besteht bei der Larve nur aus vereinzelten quergestreiften Fasern. Dann ist, wie Abb. 11 zeigt, ein ständiges Anwachsen der Ringmuskeldicke festzustellen, die beim Gelbaal ihre größte Mächtigkeit erreicht; hier ist der Aal, wie im Verlauf der Arbeit noch klarer hervortritt, was den Darm angeht auf dem höchsten Entwicklungsstand angelangt.

Beim Blankaal war dann eine Abnahme der Ringmuskelschicht zu beobachten. Die Gründe hierfür werden im Kapitel Blankaal näher erörtert.

Drüsen kommen dem Ösophagus des Aales nicht zu.

Folgende wichtige Eigentümlichkeiten in der Entwicklung des Ösophagus möchte ich nochmals kurz hervorheben. Die Larve besitzt überwiegend indifferente Epithelzellen, an deren Stelle mit zunehmendem Alter immer mehr schleimsezernierende Becherzellen treten. Das mehrschichtige ektodermale Plattenepithel drängt das entodermale Zylinderepithel im selben Verlauf immer mehr zurück. Der Gelbaal besitzt im Ösophagus nur noch mehrschichtiges Plattenepithel. Innere Längsmuskulatur kommt nur in der oberen Region des Ösophagus vor, und zwar erstreckt sich diese bei allen Stadien nur über ein Fünftel des gesamten Ösophagus. Die Muskulatur des Ösophagus besteht nur aus quergestreiften Fasern.

b) Magen.

1. Epithel. Bindegewebe und Muskulatur.

Bei *Leptocephalus* ist es schwer, eine scharfe Grenze zwischen Ösophagus und Magen zu ziehen. Beide führen nämlich am Übergang ein einschichtiges Zylinderepithel mit apikalem, durch starke Granulierung des Cytoplasmas hervorgerufenen Saum. Die Grenze ist wohl da zu setzen, wo die quergestreifte Ringmuskulatur aufhört. Wie gesagt, besitzt die Cardia ein Zylinderepithel, und zwar nur indifferente Zellen mit großen eiförmigen Kernen, die die halbe Zelle ausfüllen. Dann folgt eine Bindegewebsschicht mit großen, meist runden Kernen und dann eine Schicht Bindegewebe mit dazwischenliegenden Fasern, die sich nach Azanfärbung einwandfrei als in Bildung begriffene Muskelfasern erwiesen, und zwar besitzen sie einen ovalen Kern, an dessen Enden sich die Fasern (Abb. 12) bilden. Ich habe also in bezug auf die Muscularis ganz andere Ergebnisse als Bartels (1922), der statt dessen ein kompaktes Bindegewebe vorfand, und nach dem überhaupt jegliche Muskulatur und auch Muskelanlage am Magen fehlt. Seine Abweichungen kann ich nur darauf zurückführen, daß Bartels nur mit Formolalkohol fixiertes Material untersuchte und dies keine so klaren Bilder gibt wie ein mit Sublimat—Alkohol—Eisessig fixiertes Exemplar. Am Alter kann es nicht liegen, da mein Stadium der Größe entsprechend (75 mm nach Schmidt) sogar einem jüngeren Stadium angehören muß als das von Bartels (63 mm).

Nach dem Blindsack zu wird das Lumen immer kleiner, an Stelle des oben erwähnten apikalen Saumes tritt ein deutlicher Stäbchensaum (Abb. 12 Rm), der im Pylorusteil des Magens (Abb. 13) etwas niedriger wurde. Dann ist im Blindsack auch eine sehr deut-

lich ausgeprägte Basalmembran sichtbar (Abb. 12 u. 13 Bm). Bartels hebt noch folgende Eigentümlichkeit hervor: „Während nun im allgemeinen die Anordnung der Epithelzellen durchaus radialsymmetrisch

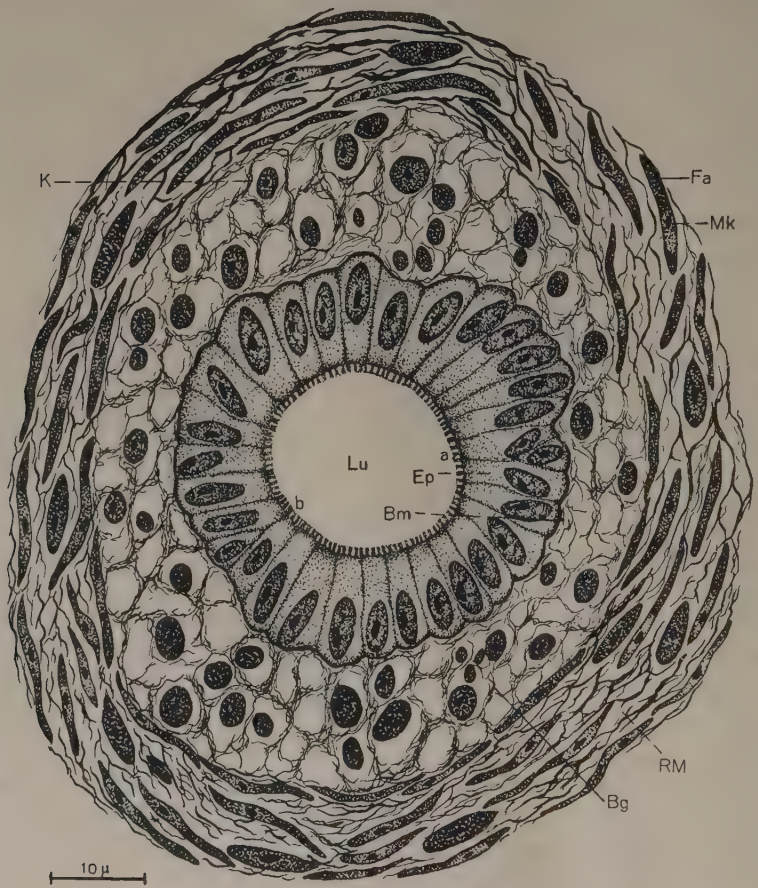

Abb. 12. *Leptocephalus brevirostris.* Blindsack. Querschnitt. Die Ringmuskulatur RM besteht aus in Bildung begriffenen Muskelfasern Fa; Mk Muskelkerne; Ep Zylinderepithel mit Stäbchensaum und Basalmembran Bm; Bg Bindegewebe mit meist runden Kernen (K). Dorsal a und ventral b, bilateralsymmetrische Anordnung der Epithelzellen, sonst radialsymmetrische Anordnung. Lu Magenlumen. Fixierung: Sublimat-Alkohol-Eisessig. Färb. Azan nach Heidenhain. Vergr. 1850×.

ist, machen hiervon die des Magenblindsackes eine Ausnahme. Hier ist eine bilaterale Symmetrie unverkennbar, indem nämlich dorsal (Abb. 12a) und ventral (Abb. 12b) die Lagerung der Zellen eine andere ist als lateral. Lateral typisches Zylinderepithel, jede Zelle

reicht in ungefähr gleicher Breite durch die ganze Schicht hindurch. Dorsal und ventral sind die Zellen kleiner und stehen dichter, konvergieren nach dem Lumen zu, wo sie scheinbar zu einer Masse verschmelzen." Diese Erscheinung, so schreibt Bartels weiter, sowie die noch ausgeprägtere bilaterale Symmetrie des Mittel- und Enddarmes ist wahrscheinlich noch ein Nachklang der ursprünglich bilateral symmetrischen Anlage des inneren Keimblattes, die sich hier besonders lange erhalten hat.

Diese von Bartels hervorgehobene Eigentümlichkeit war auch bei meinem Präparate deutlich zu erkennen. Es ergab sich ferner als zutreffend, daß das auf das Epithel folgende Bindegewebe weit umfangreicher als am Ösophagus ist und im Verlauf des Magens noch an Dicke zunimmt, um dann auf der Höhe des hinteren Endes des Magenblindsackes kurz vor Mündung des Gallen- und Bauchspeicheldrüsenganges sich wieder stark zu reduzieren, so daß man hier die Entstehungszone des Pylorus annehmen muß.

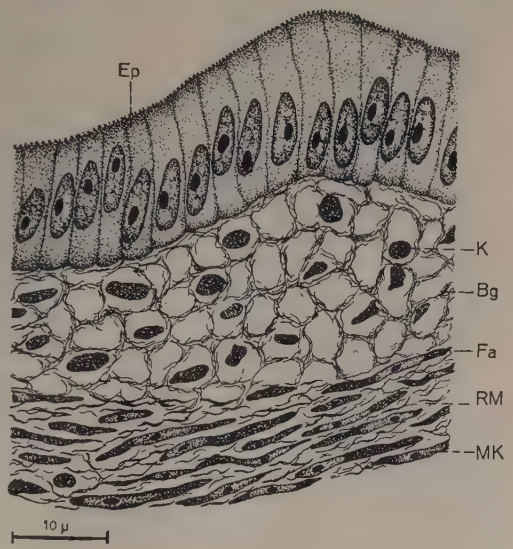

Abb. 13. *Leptocephalus brevirostris.* Pylorusquerschnitt. Ep Zylinderepithel mit schwach ausgeprägtem Stäbchensaum. Bg Bindegewebe mit Kern (K); RM Ringmuskelschicht in Bildung; Fa Muskelfaser; Mk Muskelkern. Fixierung: Sublimat-Alkohol-Eisessig. Färb. Azan nach Heidenhain. Vergr. 1850×.

Hier fand ich auch im Gegensatz zu Bartels die Muskelbildung am stärksten (Abb. 13).

Ich konnte feststellen, daß der gesamte Magen des *Leptocephalus* weder Drüsen noch sonst sezernierende Zellen besitzt, weshalb wir es im physiologischen Sinne noch nicht mit einem eigentlichen Magen zu tun haben. Die Berechtigung, von einem Magen zu reden, gibt uns lediglich das Vorhandensein eines Blindsackes, aus dem dann auch später der eigentliche Fundus hervorgeht.

Der Magen des kurz vor der Pigmentierung stehenden Glasaales zeigt im feineren Bau wesentliche Unterschiede von dem des *Lepto-*

cephalus. Hier finden wir schon erstmalig einen echten Magen vor. Während z. B. die vom Tier aufgenommene Nahrung bis zum Verlassen des Ösophagus keinen Einflüssen unterliegt, die chemisch auf sie einwirken, unterliegen sie hier der ersten Phase der Verdauung und verschiedene Bestandteile sollen nach Petersen (1909) resorbiert werden.

Der Ösophagus hat lediglich die Rolle eines muskulösen Zuleitungsschlauches, durch den die verschiedenen Bestandteile der Nahrung in den Magen gleiten. Für das gute Abgleiten sorgt der von den Becherzellen sezernierte Schleim.

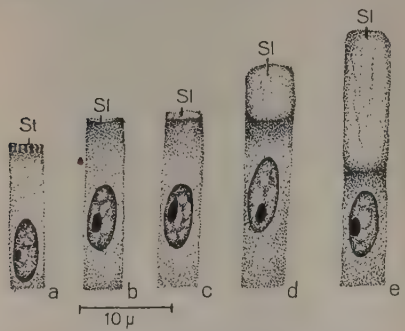

Abb. 14. Bildung des Schleimepithels SL. Epithelzellen. a Von *Leptocephalus* mit Stäbchensaum; b—d von Glasaalen. SL Schleimsaum; e von altem Pigmentaal. Gleichgehend hiermit ist die Drüsenbildung. Bei a war noch keine Drüse vorhanden; bei b Beginn der Drüsenbildung; c schon weiter fortgeschritten; d schon fertige Drüse vorhanden. Vergr. 1850 ×.

So ist denn auch die Schleimhaut des Magens in einer ganz anderen Weise entwickelt als im Ösophagus. Das bei dem Magen des *Leptocephalus* ausgebildete Zylinderepithel hat sich nun schon zu dem für die Wirbeltiere charakteristischen; mit dem „Pfropf" versehenen Magenepithel entwickelt. Die Entwicklung geht folgendermaßen vor sich (Abb. 14). Aus dem Stäbchensaum des *Leptocephalus* (St a) bildet sich fortschreitend erst ein durch Granulation verdickter Saum (b) und dann ein Schleimsaum (14 c u. d), der mit dem Heranwachsen des Aales immer mehr an Größe zunimmt, und zwar gehört zu jeder Zylinderzelle ein eigener Schleimpropf.

Beim ausgewachsenen Aal nimmt dieser über die Hälfte der Epithelzelle ein (Abb. 14 e).

Solche Übergänge vom apikalen Saum bis zum ausgebildeten Propf fand ich bei verschiedenen Glasaalen vor, und zwar immer in der Cardia, im Fundus und im Pylorusteil gleich entwickelt. Das Cytoplasma des nichtschleimigen Teiles der Epithelzelle zeigt stets eine starke Granulation, und zwar ist sie an den äußeren Enden, also nach dem Schleimpropf und dem Bindegewebe zu am stärksten. Auch der schleimige Teil ist nicht überall gleich dicht und zeigt stets, besonders bei älteren Stadien, besondere Strukturen, die viel-

leicht besondere Struktur des Schleimes, vielleicht aber auch Kunstprodukte sein können.

Die Zellkerne liegen ungefähr in der Mitte der Zelle und sind ovaler als bei der Larve.

Auf das unter dem Epithel liegende Bindegewebe, das beim Glasaal bedeutend dichter ist als bei der Larve, folgt dann die Ring-

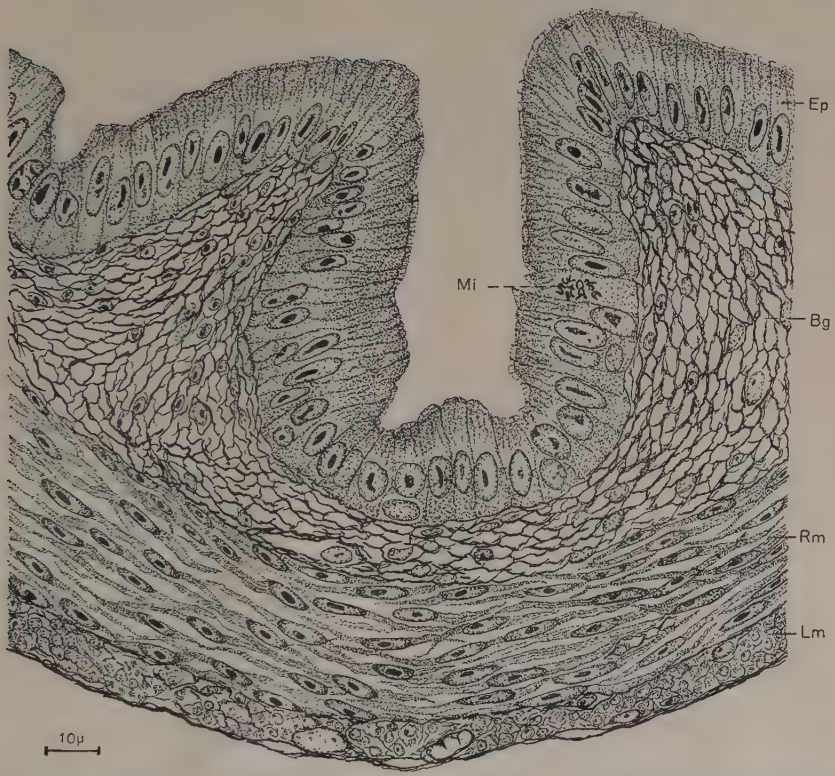

Abb. 15. Glasaal. Querschnitt durch den Pylorusast. Übersichtsbild. Auffallend die starke Ringmuskellage RM. LM Längsmuskellage; Bg Bindegewebe; Ep Epithelzellen; Mi Mitose. Auf dem ganzen Querschnitt befinden sich 5 Falten. Fixierung: Susa. Färb. Eisenhämatoxylin nach Heidenhain. Vergr. 800×.

muskulatur. Sie besteht im Gegensatz zu dem Ösophagus aus glatten Fasern. Im Anfang des Magens, also im Cardiateil, ist sie noch sehr dünn, etwa 3—5 Kerne nebeneinander, und wächst dann im Blindsack allmählich an, um im Pylorus kurz vor Übergang zum Darm eine große Mächtigkeit zu erreichen (Abb. 15 RM).

„Aus ihr entspringt am Pylorus die Ringmuskelschicht des Mitteldarmes“ (Bartels, 1922).

Im Blindsack und Pylorus fand ich dann noch eine Längsmuskelschicht vor, und zwar sehr deutlich ausgeprägt, im Gegensatz zu BARTELS, nach dem keine Längsmuskellage im Magen des Glasaales vorhanden ist (Abb. 15 LM). Die Verhältnisse bei der Muskulatur



Abb. 16. Muskelkerne von glatten Muskelfasern nach Schnittpräparaten. 1. *Leptocephalus*. 2. Glasaal. 3. Pigmentaal von 14,6 cm. 4. Pigmentaal 62 cm. — Wir sehen das stete Längenwachstum der Kerne bis zum ausgewachsenen Aal.

sind also genau wie sie VALATOUR für den erwachsenen Aal angibt, und zwar fehlt die Längsmuskelschicht nur im Anfang des Magens. Abgesehen von den Größenverhältnissen finden beim Heranwachsen des Aales keine größeren Veränderungen mehr statt. Lediglich die anfangs eiförmigen Muskelkerne werden mit dem Alter länger und mehr spindelförmig (Abb. 16). Dann tritt beim Blankaal bereits wieder Histolyse auf, auf die ich weiter unten noch zurückkommen werde.

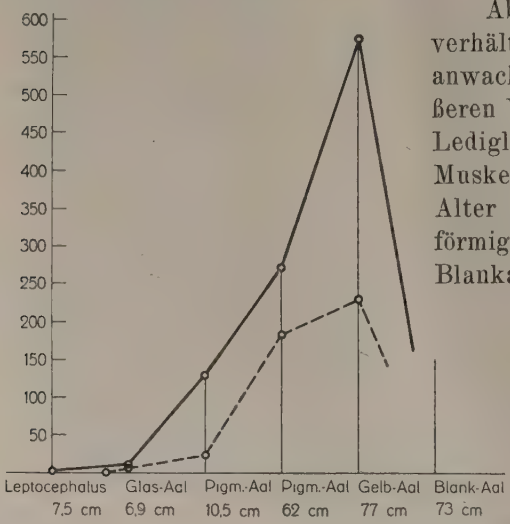

Abb. 17. Dicke der Ring- (—) und Längsmuskulatur (— —) des Blindsackes in $^1/_{1000}$ mm. Die Abszisse gibt die Dicke in $^1/_{1000}$ mm an die Ordinate gibt die einzelnen Wachstumstadien an.

Das Anwachsen der Muskelschichten von Fundus- und Pylorusmuskulatur zeigen Abb. 17 bzw. 18. Wir sehen dort das schnelle Anwachsen vor allem der Pylorusringmuskelschicht, die auch wieder genau wie es sich bei dem Epithel verhielt, ihren Höhepunkt beim Gelbaal erreicht, um dann beim Blankaal wieder bedeutend dünner zu werden. Dieselben Verhältnisse betreffen auch die Längsmuskelschichten, allerdings wird nicht die riesige Dicke der Ringmuskelschicht erreicht. Auch bei der Fundusmuskulatur (Abb. 17) sehen wir eine schnelle Steigerung bis zum Gelbaal und dann wieder eine Abnahme der beiden Muskel-

schichten. Jedoch geht sie langsamer vor sich. Der Unterschied in der Dicke der beiden Schichten ist nicht so groß wie im Pylorusteil. Die Submucosa wird durch die Anlage der Drüsen mehr nach außen gedrängt; in ihr laufen zahlreiche weite Gefäße. Die Bindegewebskerne besitzen nicht mehr die gleichmäßig runde Form wie bei der Larve, sondern sie sind meist länglich oder oval.

Zwischen den Drüsen scheint das Bindegewebe oftmals ganz zu verschwinden, so sehr beherrschen die Blutgefäße das Bild. Sie treten bis dicht unter das Magenepithel, dessen Basis oft ihre Wand unmittelbar berührt. Es ist also die beste Möglichkeit für einen regen Stoffwechsel des Epithels und der Drüsen gegeben, auf die ich im folgenden Kapitel näher eingehe.

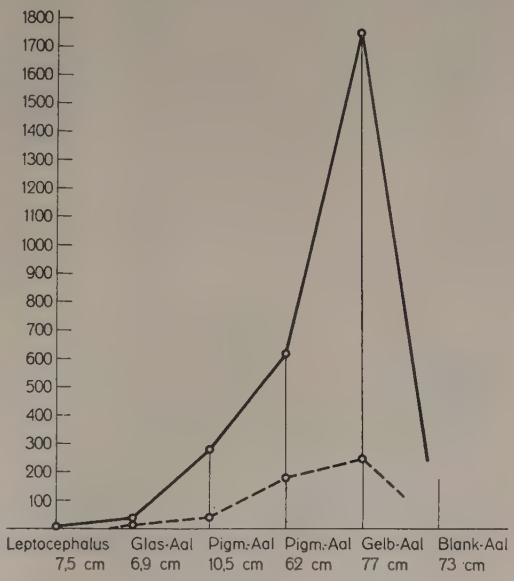

Abb. 18. Dicke der Ring- (—) und Längsmuskulatur (— —) des Pylorus in $^1/_{1000}$ mm. Auf der Abszisse sind die Werte für die Dicke in $^1/_{1000}$ mm angegeben, auf der Ordinate die einzelnen Wachsstumsstadien.

2. Magendrüsen.

Fast gleichverlaufend mit der Bildung des Schleimsaumes beim Glasaal ist die Anlage von Drüsen. Zum ersten Male treten sie im vorderen Abschnitt des Blindsackes auf. Zwei verschiedene Bildungsarten konnte ich gleichzeitig beobachten; einmal die Bildung durch Knospung und ein andermal die Bildung durch Invagination. Ob mit der verschiedenen Bildungsweise auch eine spätere Verschiedenheit der Drüsen in physiologischem Sinne zusammenhängt, konnte ich leider nicht feststellen. Im äußeren Bau der fertigen Drüsen bestehen jedenfalls keine Unterschiede. Die Drüsenbildung durch Knospung geschieht folgendermaßen: Zuerst findet sich das gerade durchgehende Magenepithel, bei dem die Kerne der einzelnen Zellen in einer Linie nebeneinanderliegen. Dann beginnen 3 oder mehr

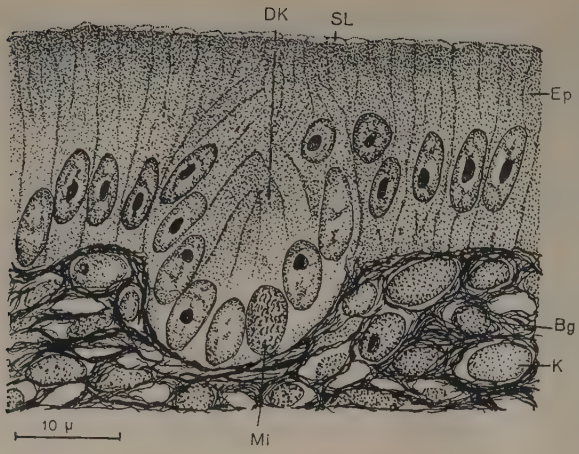

Abb. 19. Glasaal. Querschnitt durch den Blindsack mit Drüsenknospe Dk. Ep Epithelzellen mit Schleimsaum SL. Mi Mitose; Bg Bindegewebe mit Kernen K. Fixierung: Susa. Färb. Delafieldsches Hämatoxylin. Vergr. 1850×.

Kerne nach unten abzusinken (Abb. 19), die mittleren am tiefsten, so daß das darunterliegende Bindegewebe eine halbkreisförmige Einbuchtung erhält (Abb. 19). Das Cytoplasma der unteren, am Prozeß beteiligten Zellen beginnt sich aufzuhellen und die erst ovalen Kerne runden sich ab, bis sie schließlich kugelrund sind. Lediglich die beiden obersten Kerne behalten die ovale Form bei. Aus ihnen gehen die Halszellen der fertigen Drüsen hervor. Die untersten Kerne vermehren sich nun durch Mitose (Mi), und so drückt sich das Ganze immer weiter in das Bindegewebe hinein (Abb. 20). Die Kerne ordnen sich nun in einem Kreise an, dann bildet sich in der Mitte ein Lumen (Lu), das immer größer wird, bis schließlich gewissermaßen durch ein Spalten des darüberliegenden Epithels das Drüsenlumen mit dem Magenlumen verbunden wird (Abb. 21). Daneben finden sich oftmals verästelte Drüsen. Dies kommt so zustande, daß zwei nebeneinander

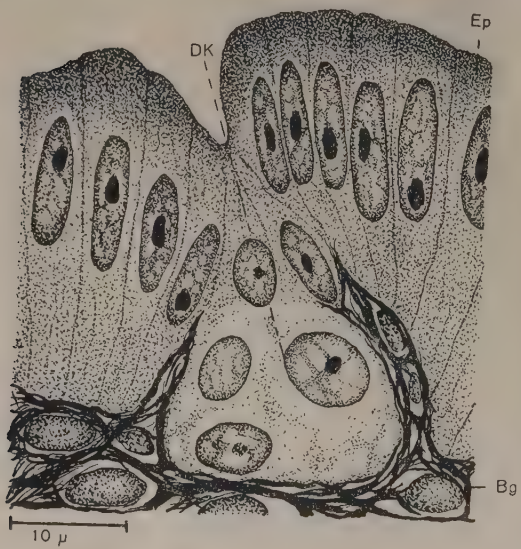

Abb. 20. Glasaal. Querschnitt durch den Blindsack. Weiter fortgeschrittene Drüsenbildung. Ep. Epithelzellen; Bg Bindegewebe. Fixierung: Susa. Färb. Delafieldsches Hämatoxylin. Vergr. 1850×.

sich bildende Drüsen durch einen gemeinsamen Spalt mit dem Magenlumen verbunden werden. Abb. 22 zeigt die erste fertige Drüse des Glasaals.

Die Drüsenbildung durch Knospung scheint die häufigere zu sein. Daneben fand ich auch zuweilen die Bildung durch Invagination (Abb. 23). Das erst gerade durchgehende Epithel beginnt sich einzubuchten. Die in der Bucht liegenden Kerne runden sich ab und

Abb. 21. Glasaal. Blindsack. Querschnitt (Drüsenbildung). Bildung des Drüsenlumens Lu und Drüsenausführganges Dg. a Entstehung einer verzweigten Drüse. Übrige Bezeichnungen wie bei Abb. 21 u. 22. Fixierung: Susa. Färb. Azan nach Heidenhain. Vergr. 1850 ×.

gleichzeitig hellt sich das Cytoplasma auf und der Schleimsaum verschwindet. Das Wachsen der Drüse geschieht durch Mitose der unteren Kerne (Abb. 23 Mi).

Wie bei der Knospung können auch hier verästelte Drüsenschläuche entstehen, wie ebenfalls Abb. 23 zeigt.

Bei älteren Glasaalstadien breiten sich dann die Drüsen über den ganzen Blindsack aus, während die Cardia und der Pylorusteil des Magens beim Glasaal noch keine Drüsen besitzen.

Während die Veränderungen, die das Epithel, die Mucosa und die Muscularis nach dem Glasaalstadium erfahren, nur verhältnis-

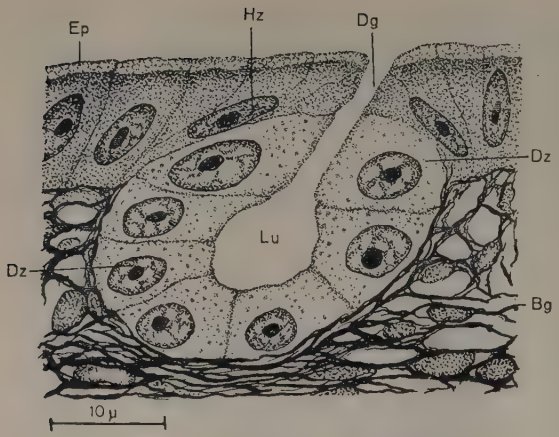

Abb. 22. Glasaal. Querschnitt durch Blindsack mit fertiger Drüse. Ep Epithelzellen mit Schleimpfropf. Dz Drüsenzellen mit Sekrettröpfchen; Hz Halszellen; Lu Drüsenlumen; Dg Drüsenausführgang; Bg Bindegewebe. Fixierung: Susa. Färb. Azan nach Heidenhain. Vergr. 1850 ×.

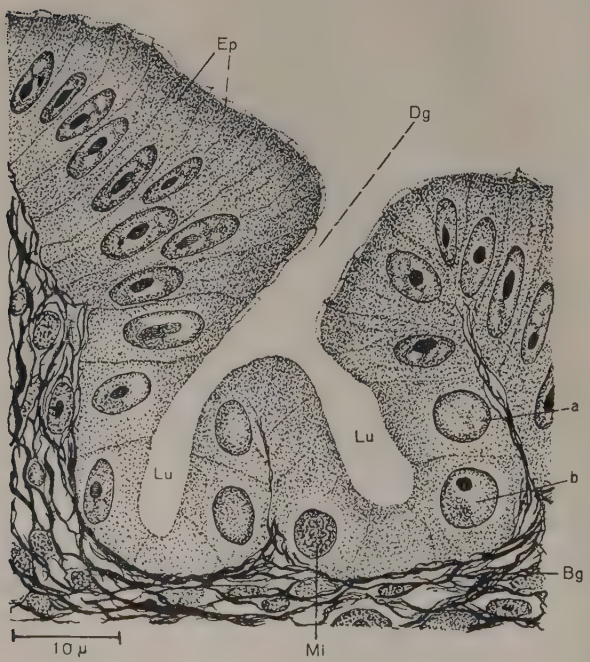

Abb. 23.

mäßig gering sind, erfährt der übrige Magen bis zum ausgewachsenen Aal eine ständige Erweiterung und wahrscheinlich auch Differenzierung in bezug auf Drüsen. Waren die Drüsen beim Glasaal nur auf den Blindsack beschränkt, so finden wir sie beim jungen pigmentierten Aal bereits über die gesamte Cardia und auch über den untersten Teil des Pylorusastes verbreitet. Durch ständiges Wachsen durch Mitose der unteren Kerne haben sie mehr und mehr die eigentliche Schlauchform erhalten. Bei den

Nebenstehend:

Abb. 23. Glasaal. Bildung einer verzweigten Drüse durch Invagination. Querschnitt durch Blindsack. Das Cytoplasma der unteren Zellen wie a und b hat sich bereits aufgehellt und die Kerne sich abgerundet. Mi Mitose; Ep Epithelzellen; Bg Bindegewebe; Lu Drüsenlumen; Dg Drüsenausführgang. Fixierung: Susa. Färb. Delafieldsches Hämatoxylin. Vergr. 1850 ×.

fertigen Drüsen können wir nun deutlich folgende 3 Teile unterscheiden:

Abb. 24. Verzweigte Fundusdrüse. Querschnitt durch den Blindsack eines 21,5 cm langen Pigmentaals. Lu Drüsenlumen; Dz Drüsenzellen mit Sekrettröpfchen; Hz Halszellen; Dg Drüsenausführgang; Ep Epithelzellen; Wz Wanderzelle; Gf Blutgefäß mit Erythrocyten (Et). Sekrettröpfchen finden sich sowohl in den Drüsenzellen als auch im Lumen und den Ausführgängen. Fixierung: Susa. Färb. Delafieldsches Hämatoxylin. Vergr. 2000 ×.

1. Den eigentlichen Drüsenteil mit Lumen (Abb. 24 u. 26 Lu),
2. den Halsteil (Hs) und
3. den Drüsenausführgang (Abb. 24 Dg).

Der eigentliche Drüsenteil besteht aus großen, oft runden Zellen mit runden Kernen, die bei älteren Stadien oft leichte Ausbuchtungen besitzen. Jeder Kern besitzt einen Nukleolus. Das Cytoplasma ist stark gekörnt. Das Drüsensekret war sehr gut, sowohl in den Drüsen-

zellen als auch in den Drüsenausführgängen, in Form runder Tröpfchen zu sehen, die bei Azanfärbung gelblich, nach Heidenhains Eisen-

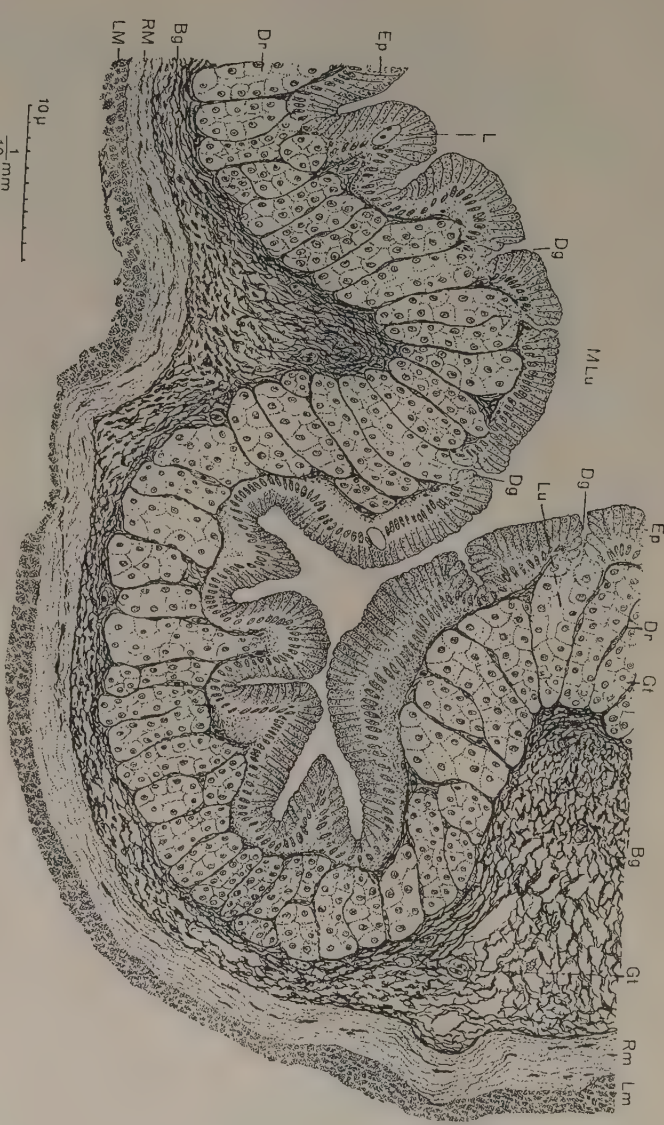

Abb. 25. Querschnitt durch den Fundus eines 21,5 cm langen Pigmentaals. Übersichtsbild über ¼ des gesamten Querschnitts. Ep Epithelzellen; L Lymphspalten; Dr Drüsen; Lu Drüsenlumen; Dg Drüsenausführgang; Gf Gefäße; Bg Bindegewebe; RM Ringmuskelschicht; LM Längsmuskelschicht; MLu Magenlumen. Fixierung: Susa. Färb. Azan nach Heidenhain. Vergr. 280 ×.

hämatoxylin stets schwarz waren. Bei älteren Tieren waren die Sekrettröpfchen gewöhnlich größer als bei jüngeren Exemplaren.

Durch den Drüsenhals wird das Lumen bis auf eine ganz schmale Öffnung eingeengt. Er wird von schmalen, zylinderförmigen Zellen mit ovalen Kernen gebildet (Abb. 26 Hz). Die Halszellen (Hz) sind ebenfalls an der Sekretbildung beteiligt und besitzen infolgedessen auch dasselbe Cytoplasma wie die übrigen Drüsenzellen. Der nun folgende Drüsenausführgang besteht hingegen aus unverändertem Magenepithel. Der aus dem Pfropf bestehende Schleimsaum ist zunächst schmal und wird nach dem Magenlumen zu allmählich dicker, bis er schließlich dieselbe Höhe wie beim Magenepithel erreicht.

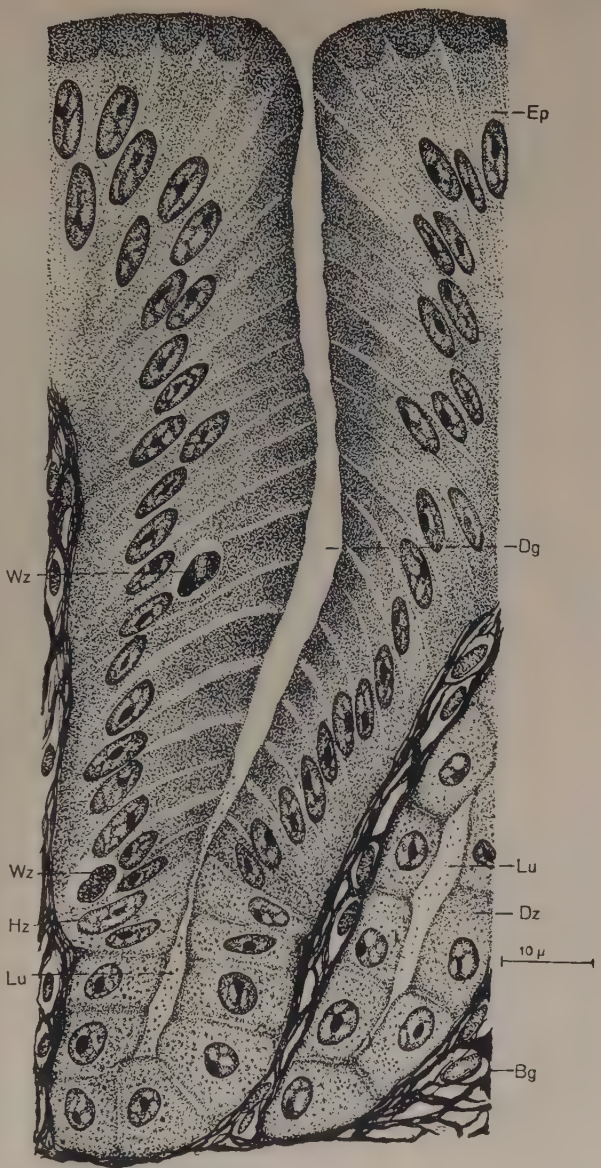

Abb. 26. Drüse im Anfang des Pylorusastes. Querschnitt, junger Pigmentaal 14,6 cm. Auffallend langer Drüsenausführgang Dg. Ep Epithelzellen; Dz Drüsenzellen; Lu Drüsenlumen; Wz Wanderzellen; Hz Halszellen; Bg Bindegewebe. Fixierung: Maximov. Färb. Delafieldsches Hämatoxylin. Vergr 1850 ×.

Im Anfange des Magens, der Cardia, sind die Drüsenschläuche noch klein und stehen auch nicht so dicht beieinander wie im Fundus, wo die Drüsenschicht oft im Querschnitt über die Hälfte der gesamten Magenschicht ausmacht (Abb. 25). Im Pylorus werden die Drüsenschläuche wieder kleiner und treten nur noch vereinzelt auf, um bald ganz zu verschwinden.

Die Drüsenausführgänge oder Gruben, wie Valatour sie nennt, nehmen nach dem genannten Autor etwa $^1/_3$—$^1/_4$ der gesamten Drüsenlänge ein. Für die Fundusdrüsen (Abb. 24) trifft dies gewöhnlich auch zu. Oft war es aber nur $^1/_5$ und noch weniger. So betrug z. B. bei einem Aal von 14,6 cm Länge die Gesamtlänge der Drüse 135 μ, die des Ausführganges 25 μ, das ist weniger als $^1/_5$.

Die Ausführgänge der Cardiadrüsen waren dagegen im Verhältnis stets länger, gewöhnlich $^1/_2$—$^1/_3$ der Gesamtdrüsenlänge. Beim gleichen Tier betrug die Gesamtlänge 90 μ, die des Ausführganges 45 μ.

Bei den Pylorusdrüsen (Abb. 26) war der Anteil des Ausführganges an der Gesamtdrüse noch weit größer. Bei einer Drüsenlänge von 124 μ betrug er 90 μ, also fast $^3/_4$. Andere Unterschiede außer den Größenverhältnissen des Drüsenausführganges zur Gesamtdrüse konnte ich zwischen Cardia-, Pylorus- und Fundusdrüsen nicht finden. Bis zum Gelbaalstadium ist ein ständiges Wachsen der Drüsen, besonders der Fundusdrüsen festzustellen.

Ich möchte noch darauf hinweisen, daß Valatour (1861) keine Drüsen im Pylorusaste mehr vorfand. Wohl fand er Schläuche, die ähnlich den Schleimdrüsen der Säuger, ganz mit Magenepithel ausgekleidet waren, und von denen er glaubt, daß sie ihnen analog sind. Ich möchte darüber hinaus behaupten, daß sie ihnen homolog sind, da ihre Bildungsart mit der bei den Säugern übereinstimmt; sie sind wie bei ihnen Invaginationen des Magenepithels.

Im Aalmagen gibt es also (nach Valatour, 1861) wie im Säugetiermagen einen Verdauungsteil und einen Schleimhautteil, der wie bei den Säugetieren die Pylorusregion einnimmt.

Die Pylorusschläuche oder besser Schleimdrüsen treten schon sehr früh auf, und zwar fand ich sie schon kurz nach der Pigmentierung. Beim erwachsenen Aal erstrecken sie sich über den ganzen Pylorusast bis zum Pylorussphinkter (Abb. 36 SDr).

Nach Cajetan (1888) kommen der oberen Schleimhaut derbere Schläuche und Zellen mit stärkeren Körnchen zu als der unteren.

Bei fast allen pigmentierten Stadien fanden sich im Magenepithel sowohl als auch im Epithel der Drüsenausführgänge ver-

einzelte Wanderzellen. Ihre Zahl nimmt mit dem Alter des Tieres stark zu.

3. Drüsen des Pylorussphinkters.

Neben den Drüsen im Anfange des Pylorus und den Pylorusschläuchen fand ich dann noch zwei verschiedene Arten von Drüsen (Abb. 27 u. 28), und zwar am Pylorussphinkter, kurz vor Übergang

Abb. 27. Blankaal. Querschnitt. Alveoläre Drüse auf einer Falte des Pylorussphinkters. Dz Drüsenzelle mit starker Granula; Lu Drüsenlumen; Dg Drüsenausführgang; Ep Epithelzellen mit Schleimpfropf SL; Bg Bindegewebe. Fixierung: Susa. Färb. Eisenhämatoxylin nach Heidenhain. Vergr. 1850 ×.

in den Darm und an den blind geschlossenen Stückchen kurz vor dem Sphinkter. Die eine Art befindet sich auf den zottenähnlichen Erhebungen und Falten des Pylorussphinkters (Abb. 27). Es sind mehr alveoläre Drüsen mit verhältnismäßig langen Ausführgängen. Die Drüsenzellen (Dz) zeigen sehr starke Granula. Kleine Sekrettröpfchen fanden sich in riesigen Mengen sowohl in den Drüsenzellen als auch in den Lumen und den Ausführgängen.

Die andere Art der Drüsen befand sich am Grunde und zwischen den Falten (Abb. 28). Im Gegensatz zu den ersteren haben wir es hier mit mehr tubulären Drüsen zu tun, und zwar liegen sie in großen Mengen beieinander. Es sind große, stark verästelte Schläuche

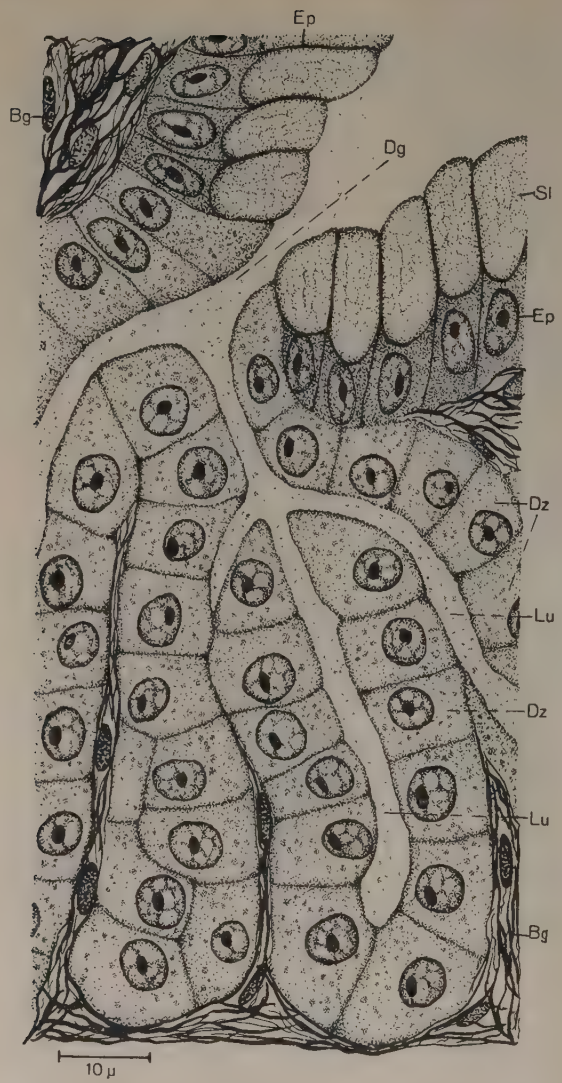

Abb. 28. Blankaal. Querschnitt. Stark verzweigte tubuläre Drüse des Pylorussphinkters zwischen zwei Falten. Die Drüsenzellen zeigen keine Granulation, enthalten lediglich Sekrettröpfchen. Ep Epithelzellen mit Pfropf (SL); Dg Drüsenausführgang; Bg Bindegewebe; Lu Drüsenlumen. Fixierung: Susa. Färb. Eisenhämatoxylin nach Heidenhain. Vergr. 1850 ×.

ser Drüsen erscheint mir noch fraglich. Ob sie beim Aal fehlenden Appendices pyloricae sind, die ja bekanntlich ein Ersatz für die

mit meist sehr kurzen Ausführgängen (Abb. 28 Dg). Auch fehlt die Granulierung im Gegensatz zu den erstgenannten Drüsen.

Das Cytoplasma ließ sich nur sehr schwer färben. So waren nach Färbungen mit Heidenhains Eisenhämatoxylin auf ein und demselben Schnitt die Drüsenzellen der ersten Art immer sehr dunkel (Abb. 27 Dz), während das Cytoplasma der letztgenannten stets sehr hell blieb (Abb. 28). Auch die Sekrettröpfchen schienen gegenüber den ersteren größer und ebenfalls heller.

Seltsamerweise werden diese Drüsen des Pylorussphinkters erst sehr spät angelegt. So fand ich sie erstmalig bei Tieren von über 40 cm Länge. Die eigentliche Funktion die-

nach Krukenberg (1878—1882) bei den meisten Fischen, bei denen sie vorkommen, Trypsin und zuweilen auch Pepsin produzieren, oder ob sie etwa die Stelle der Brunnerschen Drüse der Säuger einnehmen, läßt sich schwer sagen. Die Appendices sind auch oftmals ein Ersatz für das Pankreas; das ist aber beim Aal nicht nötig, da dieser ein wohlausgebildetes Pankreas besitzt.

Ich möchte jedoch behaupten, daß die Drüsen der Pylorusfalte den Appendices nicht homolog sind, da diese ja bekanntlich nach Edinger und auch nach Rathke stets dieselbe Struktur wie der Mitteldarm zeigen und daneben fast immer Flimmerepithel besitzen, während die Drüsen des Pylorussphinkters stets in mit Magenepithel ausgekleidete Gruben münden. Für Analogisierung und Homologisierung mit den Brunnerschen Drüsen spricht der Bau und auch die Lage dieser Drüsen. Schwalbe (1872) sagt, daß die Brunnerschen Drüsen einen Bau besitzen, welcher Charaktere der acinösen und tubulösen Drüsen vereinigt zeigt, sie gewissermaßen als Zwischenformen zwischen beiden Gruppen erscheinen läßt. Die Ausführgänge tragen nach Schwalbe dasselbe Epithel wie die Alveolen. Ihrer Lage nach schließen die Brunnerschen Drüsen unmittelbar an die Pylorusschleimdrüsen an. Beides trifft auch für die Drüsen der Pylorusfalte zu. Dagegen spricht allerdings, daß diese Drüsen die Muscularis nicht durchbrechen.

Wie aus dem Vorangehenden zu ersehen ist, besitzt der Aal einen sehr hochentwickelten Darmtraktus, besonders was die Differenzierung der Magendrüsen angeht. Ich möchte hier noch darauf hinweisen, daß nicht allen Fischen Magendrüsen zukommen, also bei vielen kein eigentlicher Magen vorhanden ist. So fehlen z. B. nach Oppel vielen Teleostiern und allen anderen Vertretern der Familie Syngnathidae und Cyprinidae jegliche Magendrüsen. Dies hängt vor allem mit der Lebensweise zusammen.

Wie ja bekannt, zählt der Aal zu den fleischfressenden Fischen und lebt in der Hauptsache vom Raub. Hierbei schluckt er dann oft große Brocken hinunter, die durch den Ösophagus, der hier nur als muskulöser Zuleitungsschlauch wirkt (deshalb reine Längsfaltelung) in den Magen gelangen. Zu deren schneller Verdauung ist er aber nur auf Grund seiner wohl entwickelten Magendrüsen fähig, die also hier unentbehrlich sind. Im Gegensatz hierzu sei auf die vielen pflanzenfressenden oder besser gesagt planktonfressenden Tiere hingewiesen, denen dann auch niemals ein so differenzierter Magen zukommt.

c) Darm.

1. Epithel.

Im folgenden ersten Teil, der sich auf *Leptocephalus* bezieht, verweise ich in den wesentlichen Punkten auf Bartels eingehende Schilderung, die ich mit geringen Abweichungen nur bestätigen kann.

Der Übergang vom Magen zum Rumpfdarm erfolgt ebenso allmählich wie der zwischen Ösophagus und Magen und vollzieht sich in dem Abschnitt, in dem einerseits die Dicke der Bindegewebsschichten des Magens auf ein Minimum herabgesunken ist, andererseits hinten der Ausführgang der Leber- und Bauchspeicheldrüse in den Darm mündet. Da diese letzte im ventralen Teil des Darmes eine Erweiterung hervorruft, stellt sich an dieser Stelle der Querschnitt des Darmes als ein Dreieck mit lang nach oben ausgezogener Spitze dar. Indem nun die Basis dieses Dreiecks sich immer mehr verbreitert und die Spitze einschrumpft, zeigt nach einiger Zeit das Lumen eine querovale Gestalt. Bis zu Beginn dieses Stadiums ist von einer bilateralen Symmetrie nichts zu bemerken, wenn man nicht die etwas geringere Höhe des Epithels in den beiden Seitenlinien dort, wo der Querschnitt die stärkste Krümmung aufweist, dafür ansehen will. Der Unterschied in der Höhe der Zellen ist sehr gering. Ein solcher bildet sich aber im weiteren Verlauf sehr schnell aus, indem das Epithel der ventralen Partie allmählich höhere Zellen hat, jedoch so, daß ihre Höhe in den lateralen Teilen der ventralen Darmwand größer ist. Dieser Unterschied wird immer stärker, wobei der mittlere Teil immer niedrigere, der äußere laterale immer höhere Zellen zeigt, und so kommt nach einigen Schnitten die bilaterale Symmetrie schon deutlich zum Vorschein (Bartels, tab. 14, fig. 26). Der dorsale, dünnere Teil schrumpft mehr und mehr zusammen, wodurch aus dem breiten ein sehr hoher trapezfömiger Querschnitt wird (ibid., tab. 14, fig. 27), der sich in dieser Weise eine lange Strecke erhält, bis dann im letzten Teil des Darmes die dorsale und ventrale Wand ihre lamellöse Beschaffenheit wieder mehr und mehr verliert, die Zellhöhe zunimmt und sich der der Seitenwände nähert. Von dieser Rückwandlung ist nur die dorsale Mittellinie (r) ausgeschlossen; hier bleibt das Epithel bis zum After erheblich dünner, und in diese Raphe greift ein keilförmiger Fortsatz der Submucosa hinein.

„An dieser Stelle ist scheinbar die festeste Verbindung zwischen Epithel und Bindegewebe, da in den vorliegenden Präparaten für

gewöhnlich der Zuammenhang erhalten blieb, auch wenn sich das ganze Darmepithel von den umgebenden Schichten gelöst hatte."

Das Darmepithel des *Leptocephalus* ist ein einschichtiges Zylinderepithel mit verhältnismäßig langgestreckten Zellen. Nach dem Lumen zu trägt es einen gut ausgebildeten Stäbchensaum (vgl. Bartels, tab. 14, fig. 26, 27, 28). Jedoch fand ich außerdem eine deutliche Abgrenzung nach der Zelle zu.

Die von Bartels beschriebenen verdickten Punkte der Schlußleiste waren auch auf meinen Präparaten als dunkelgefärbte Körnchen deutlich zu sehen. Die Interzellulärräume der polygonalen Darmepithelzellen sind nach dem Lumen zu durch solche Leisten abgeschlossen, und an den Stellen, wo drei Zellen zusammenstoßen, sind diese Leisten verdickt. Auf Querschnitten durch den Darm erscheinen diese Verdickungsstellen als Punkte (ibid. fig. 25), die durch eine etwas dunklere Linie, die Schlußleiste, verbunden sind. Diese Zellen liegen daher immer interzellulär.

Wie Bartels fand ich Flimmerhaare nahe dem After, wo sie gut erhalten waren und das ganze Epithel bedecken. Im übrigen Darm kommen Spuren von Flimmerhaaren nur an der Mittellinie des Darmes vor. Ebenso waren an der Basis der Epithelzellen interzellulär liegende Leukocyten mit verschieden geformten Kernen auf meinen Schnitten deutlich wiederzufinden. Dagegen sind die Kerne der Epithelzellen auf meinen Schnitten oval und nicht spindelförmig. Jeder Kern enthält, wie auch in allen übrigen Teilen des Darmes, einen Nukleolus und ein gut ausgebildetes Chromatingerüst. Die Kerne der einzelnen Zellen liegen in einer Reihe vollkommen ausgerichtet nebeneinander, und zwar immer unterhalb der Zellmitte, so daß sie im Querschnitt einen scharf abgegrenzten Ring bilden. Das Cytoplasma der Zellen zeigt stets eine starke Granulation.

Nun stellte ich fest, daß beim Glasaal (Abb. 29) der Stäbchensaum wieder zu einem einfachen apikalen Saum umgewandelt wird. Flimmerung kommt hier nirgends mehr vor. „Die Flimmerzellen am Darmepithel der Fische sind nur bei unerwachsenen Tieren als entwicklungsgeschichtliches Erbstück feststellbar" (Oppel, S. 165). Das später bei der Larve auftretende Stäbchenepithel scheint also nur ein Übergang zum schließlich vorhandenen apikalen Saum zu sein.

In das Epithel (Ep), das dieselbe Granulierung wie das der Larve aufweist, sind nun wieder vereinzelt Becherzellen (Bz) eingelagert, die nach dem schon im morphologischen Teil erwähnten Darmsphinkter, also im Enddarm, bedeutend an Zahl zunehmen und

fast das ganze Epithel ausmachen. „Diese Anordnung dient einer Arbeitsteilung ehemals gleichwertiger Zellen (bei der Larve existieren keine Becherzellen). — Die Becherzellen übernehmen die Absonderung von Schleimsubstanz, die Zylinderzellen dienen der Resorption“ (Winter, 1936; Z. Fischerei).

Eigentliche Drüsen kommen im Mitteldarm sowohl beim Glasaal als auch bei den übrigen Aalstadien nicht vor.

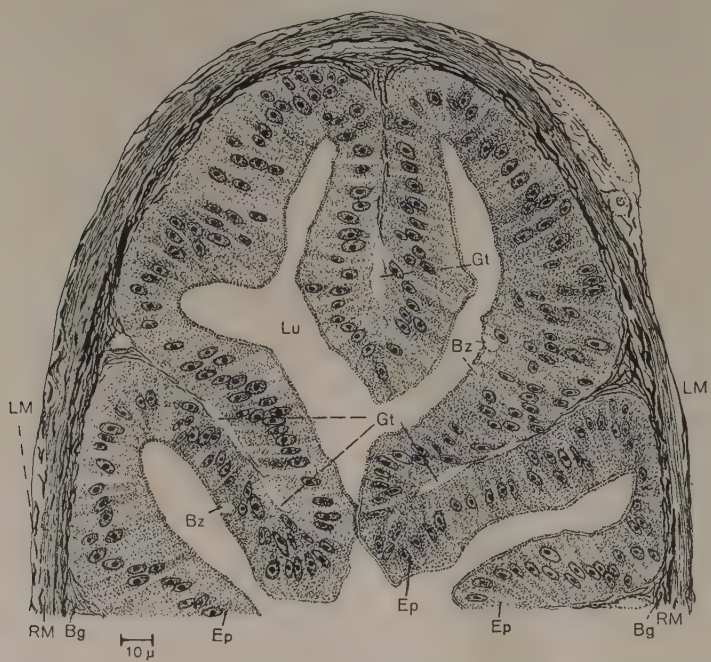

Abb. 29. Glasaal. Mitteldarmquerschnitt. Übersichtsbild, genaue Hälfte des gesamten Querschnitts. Ep Epithelzellen; Bz Becherzellen; Gf Gefäße; Bg Bindegewebe; RM Ringmuskulatur; LM Längsmuskulatur; Lu Darmlumen. Fixierung: Susa. Färb. Azan nach Heidenhain. Vergr. 500×.

Die Falten, die im Mitteldarm hoch waren und spitz zuliefen, sind im Enddarm niedriger und vor allem abgerundeter. Sonst zeigt der Enddarm eine vom Mitteldarm kaum verschiedene Beschaffenheit.

Die bei *Leptocephalus* häufig vorkommenden Leukocyten sind nur noch vereinzelt zwischen Epithel und Bindegewebe anzutreffen.

Beim jungen Pigmentaal beginnt die Epithelhöhe (Abb. 30, 3), die beim Glasaal (2) auf ein Mindestmaß herabgesunken war, wieder zu steigen und erreicht ihren höchsten Stand beim Gelbaal (5), um

dann wieder beim Blankaal (6) durch die inzwischen einsetzende Histolyse stark herabzufallen.

Daneben ist auch ein allmähliches Anwachsen der Becherzellengröße zu beobachten, doch erreichen diese nie die Größe der Becherzellen des Ösophagus, wo sie oft die ganze Höhe des Epithels einnehmen und mehr schlauchförmig gestreckt sind. Hier erreichen sie selten die halbe Größe der eigentlichen Epithelzellen und behalten auch stets die Kolbenform bei. Die innere Plasmastruktur und auch die bohnenförmige Gestalt der Kerne ist jedoch dieselbe wie bei den Ösophagusbecherzellen; Abb. 30 zeigt die Darmepithelzellen der verschiedenen Stadien und läßt das Anwachsen bzw. die Abnahme bei den einzelnen Stadien erkennen. Auffallend ist das häufige Vorkommen von Wanderzellen auch bei noch verhältnismäßig jungen Tieren.

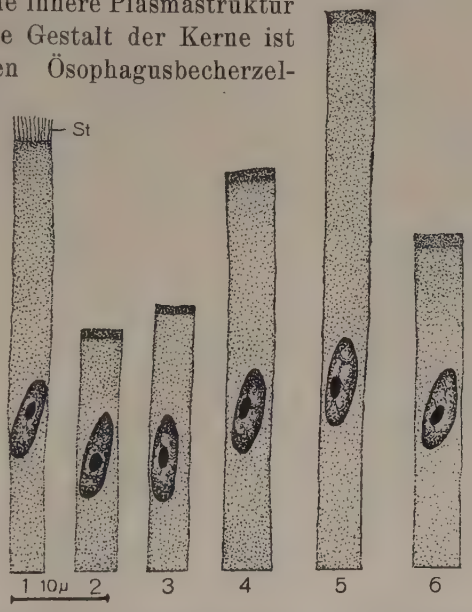

Abb. 30. Darmepithelzellen der verschiedenen Stadien nach Schnittpräparaten, alle bei gleicher Vergrößerung. 1. *Leptocephalus* (Epithel besitzt noch Stäbchensaum St) 2. Glasaal. 3. Pigmentaal 14,6 cm. 4. Pigmentaal 62,5 cm. 5. Gelbaal 77 cm. 6. Blankaal 73,5 cm. Vergr. 1850 ×.

2. Bindegewebe und Muskulatur.

Die Mucosa und die Muscularis sind bei *Leptocephalus* im Verlauf des ganzen Mittel- und Enddarmes nur sehr wenig ausgebildet. Von Muskeln sind ganz vereinzelt einzelne Fasern sichtbar; die Bindegewebsschicht wird stark durchsetzt von einem sich in ziemlich regelmäßiger Anordnung über den ganzen Darm erstreckenden Netz von Gefäßen und ist dadurch sehr aufgelockert (vgl. Bartels, 1922). Es folgt also auf das Epithel eine dünne Bindegewebsschicht und dann eine Ringmuskulatur.

Nach Bartels entspringt die Ringmuskulatur des Darmes aus der Ringmuskulatur des Pylorus. Wie ist aber das möglich, wenn, wie er doch ausdrücklich behauptet, beim *Leptocephalus* ein Pylorusmuskel auch noch nicht in der Anlage vorhanden ist, er aber bei

derselben Larve im Darm schon Muskelfasern vorfindet? Ich muß hier nochmals darauf hinweisen, daß wahrscheinlich die schlecht fixierten *Leptocephalus*-Stadien von Bartels die weit häufiger und auch besser als im Darm angelegten Muskelfasern des Pylorus durch die gleichzeitig starke Bindegewebsschicht nicht erkennen ließen. Ein exakter Nachweis über die Herkunft der Darm- und Magenmuskulatur scheint mir sowohl nach den Präparaten von Bartels als auch nach den meinigen nicht mehr feststellbar, da an beiden stets schon Muskelfasern ausgebildet waren.

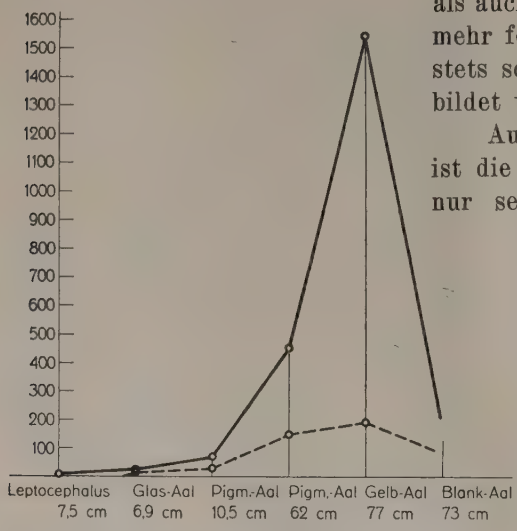

Abb. 31. Dicke der Ring- (—) und Längsmuskelschicht (— —) des Mitteldarmes bei den einzelnen Wachstumsstadien des Aales in $^1/_{1000}$ mm. Die Ordinate gibt die Dicke in $^1/_{1000}$ mm an, die Abszisse die Altersstadien. Auffallend die Mächtigkeit der Ringmuskeldicke beim Gelbaal.

Auch beim Glasaal (Abb. 29) ist die Bindegewebsschicht (Bg) nur sehr gering und ebenfalls stark von Gefäßen durchsetzt, die beim erwachsenen Aal noch an Menge und Größe zunehmen, so daß die Submucosa eigentlich nur aus Blutkapillaren und etwas homogener Bindesubstanz als Träger derselben zu bestehen scheint.

Beim Glasaal ist dann auch eine feste Ringmuskulatur (RM) ausgebildet, und zwar genau wie im Magen aus glatten Fasern, und dazu noch eine äußere Längsmuskelschicht (LM), die bei der Larve auch noch nicht in Anlage zu bemerken war. Auch glaube ich aus dem Dickenverhältnis der Ring- zur Längsmuskelschicht beim Glasaal darauf schließen zu können, daß die Längsmuskelschicht erst später angelegt wird. Leider fehlten mir hier weitere Übergangsstadien zum Glasaal.

Mit dem Heranwachsen des Aales ändert sich lediglich die Dicke der einzelnen Schichten, besonders der Muskulatur, und außerdem die Gestalt der Muskelkerne, wie ich sie ja schon bei der Magenmuskulatur erwähnte (Abb. 31 u. 16). Bemerkenswert ist vor allem das starke Ansteigen der Ringmuskulatur des Darmes, die beim Gelb-

aal fast die riesige Dicke der Ringmuskelschicht des Pylorus erreicht. Der rapide Abfall zum Blankaal ist nun wieder auf die bereits eingetretene Histolyse zurückzuführen.

d) Der Blankaal.

Der Blankaal nimmt im Gesamtentwicklungszyklus des Aals eine besondere Stellung ein. Während der Gelbaal in allen Punkten der höchstentwickelte ist, ist beim Blankaal, abgesehen von den Geschlechtsorganen eine allgemeine Rückbildung festzustellen. Vergleicht man die beiden Stadien mit den Insektenstadien, so ist der Gelbaal dem Freßstadium, also der Insektenlarve, der Blankaal hingegen dem späten Puppen- bzw. dem Nymphenstadium, also der Imago gleichzustellen.

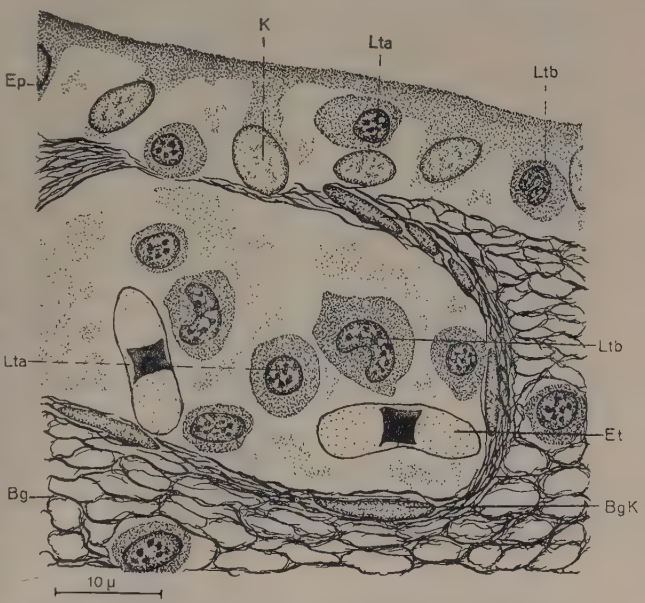

Abb. 32. Blankaal. Querschnitt durch den Ösophagus. Epithel Ep in Histolyse; Epithelkern K stark degeneriert. Lt a Rundkernige Leukocyten; Lt b polymorphkernige Leukocyten; Et Erythrocyten mit Kern; Bgk Bindegewebskern. Fixierung: Zenker. Färb. Delafieldsches Hämatoxylin. Vergr. 1850 ×.

Es sei hier daran erinnert, daß der Blankaal keine Nahrung mehr zu sich nimmt und infolgedessen ständig an Größe abnimmt (vgl. S. 441). Der Darmtraktus hat folglich auch keinen Wert mehr für das Tier und wird mehr und mehr rückgebildet (Fehlen der Darmschlinge, Längenverkürzung).

Erheblich größer waren die mikroskopischen Veränderungen, die ich antraf. Auf Querschnitten durch den Ösophagus (Abb. 32) war das gesamte Epithel bereits in Histolyse, und zwar beginnt die Auflösung dicht hinter dem Kopf. Hier sind keine Becherzellen mehr vorhanden und auch schon das übrige Epithel war im Vergleich zu den weiter nach hinten gelegenen Partien am weitesten abgebaut.

Nach dem Magen zu fanden sich dann auch noch Überreste von Schleimzellen, allerdings ohne Inhalt. Der Schleim wird anscheinend ausgestoßen und eine Neubildung von Schleimzellen unterbleibt. Das übrige Epithel (Abb. 32) wird durch Phagocytose abgebaut, und zwar dringen die Phagocyten (Lt) von dem darunterliegenden Bindegewebe aus in das Epithel ein (Abb. 32 Lt).

Als Phagocyten wirken hier zwei verschiedene Formen von Leukocyten. Ihr Unterschied besteht hauptsächlich in der Gestalt der Kerne. Die der einen ist stets rund (Lt a), während die der anderen stets bohnenförmig oder gelappt ist (polymorphkernig) (Abb. 32 Lt b). Das innere Chromatingerüst zeigt bei beiden Formen dieselben Strukturen. Ebenso ist bei beiden Leukocytenformen gemeinschaftlich das Fehlen einer bestimmten Gestalt, sowie die starke Granulation des Cytoplasmas.

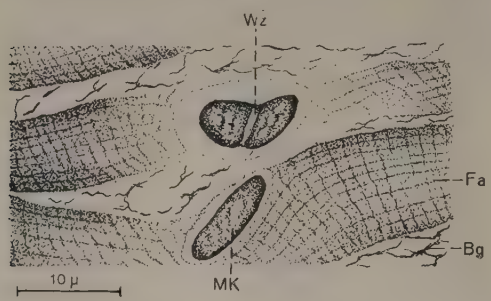

Abb. 33. Histolyse quergestreifter Ringmuskulatur, hervorgerufen durch Wanderzellen Wz; Mk Muskelkern; Fa Muskelfaser; Bg Bindegewebe. Querschnitt durch den Ösophagus eines Blankaals. Fixierung: Zenker. Färb. Eisenhämatoxylin nach Heidenhain. Vergr. 1850 ×.

Diese beiden Leukocytenformen fand ich beim Blankaal in riesigen Mengen innerhalb der Gefäße sowie im Epithel und Bindegewebe. Während sie bei den übrigen Aalstadien nur vereinzelt vorkommen, sind sie hier gegenüber den Erythrocyten in der Überzahl. Daneben treten dann noch beim Blankaal die eigentlichen Wanderzellen in großer Masse auf, vor allem in der Muscularis (Abb. 33 Wz). Sie besitzen ein ungekörntes Cytoplasma und einen verhältnismäßig großen, meist eingekerbten Kern.

Neben der Histolyse des Epithels war auch ein Abbau des Bindegewebes und mehr noch der Muskulatur zu beobachten. Oftmals war die Ringmuskulatur vollkommen unterbrochen. Die Zerfallserscheinungen beginnen damit, daß die Oberfläche der quergestreiften Muskelfasern Unebenheiten zeigt und die Querstreifung unregelmäßig wird. An Stellen, an denen die Histolyse weiter fortgeschritten war, konnte ich oft nur die leeren Sarkolemschläuche mit stark degenerierten Kernen sehen. Allem Anschein nach wird das Sarkoplasma verflüssigt und wandert aus.

An anderen Stellen scheinen jedoch Wanderzellen (Abb. 33 Wz) den Abbau der Muskulatur zu bewerkstelligen, und zwar dürfte dies die häufigere Art des Abbaus sein. Sie treten dort in großen Mengen zwischen den einzelnen Fasern auf, und an diesen Stellen weist die Muskelfaser (Fa) starke Zerfallserscheinungen auf. Auch der Magen zeigte starke Zerfallserscheinungen, besonders was den Cardiateil betrifft. Nur vom Pylorussphinkter war noch nichts von einem Abbau des Gewebes zu bemerken, selbst die Drüsen des Pylorussphinkters waren noch in voller Tätigkeit. Lediglich am unteren

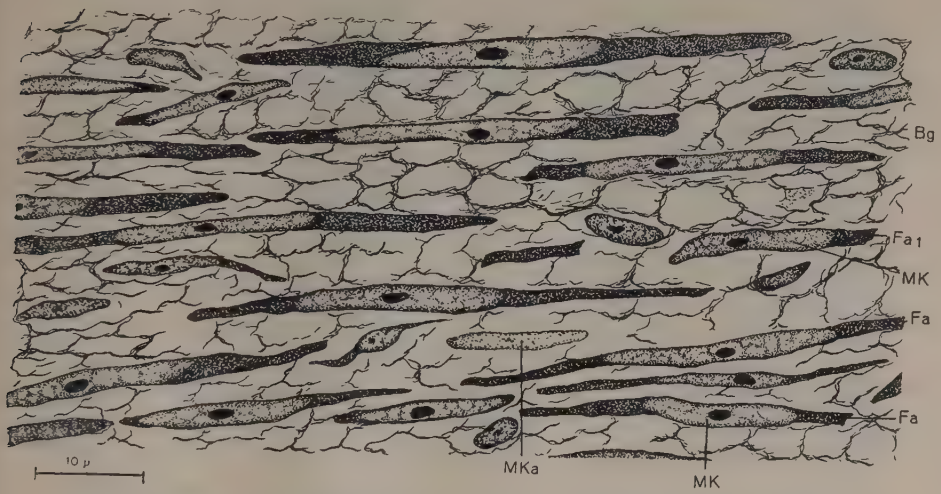

Abb. 34. Glatte Ringmuskulatur des Darmes in Histolyse. Querschnitt durch Blankaal. Die meisten Muskelfasern Fa sind mehr oder weniger im Abbau begriffen. Fa 1 zeigt eine Faser, bei der nur noch ein kleiner Rest erhalten ist, der am Muskelkern Mk haftet. Oft ist auch nur noch ein stark degenerierter Muskelkern Mk a vorhanden; Bg Bindegewebe. Fixierung: Zenker. Färb. Azan nach Heidenhain. Vergr. 1900 ×.

Pylorusteil waren schon Zerfallserscheinungen, vor allem der Muscularis und auch des Epithels, festzustellen.

Die Histolyse hat also vom Ösophagus her zuerst die Cardia erreicht und von da aus den Fundus. Im Cardiateil war der Abbau fast genau so weit fortgeschritten wie im Ösophagus, auch geht der Zerfall des Epithels in derselben Weise vor sich, und zwar hauptsächlich durch phagocytierende Leukocyten. Der Schleimpfropf wird abgestoßen und eine Neubildung unterbleibt. Anders jedoch ist die Histolyse der glatten Muskulatur. Die Fasern werden an den Enden langsam abgebaut (Abb. 34 a), so daß stellenweise wieder dasselbe

Bild entsteht wie bei der Muskelanlage im Magen des *Leptocephalus*. Zuletzt bleiben die Kerne übrig, die dann auch allmählich mehr und mehr dem Zerfall anheimfallen.

Der Abbau des Darmepithels geschieht wiederum durch Phagocyten. Der Muskelzerfall der Darmmuskulatur geht in derselben Weise vor sich wie der Muskelabbau beim Magen.

Die Histolyse war auch nicht überall gleich stark. Am stärksten waren die Zerfallserscheinungen im Enddarm nahe dem After. Je weiter wir uns dem Magen nähern, um so geringer ist der Abbau, um in der Nähe des Pylorussphinkters vollkommen aufzuhören. Wir haben also beim Blankaal zwei Stellen, wo die Histolyse gleichzeitig beginnt, einmal im oberen Teil des Ösophagus und ein andermal im Enddarm, also an den beiden äußersten Teilen des gesamten Darmes. Von hier aus breitet sie sich allmählich über die anderen Darmteile aus. Die Mitte, also ungefähr der Übergang von Pylorus zum Mitteldarm, wird zuletzt davon betroffen. Was mit den abgebauten Stoffen des Darmes geschieht, ist nur schwer zu sagen. Sehr wahrscheinlich dienen sie dem Aufbau der Geschlechtsorgane.

Der Abbau des Darmes scheint mir auch der sicherste Beweis dafür zu sein, daß die Aalweibchen nach dem Laichen zugrunde gehen müssen, eine Ansicht, die wohl von den meisten Autoren vertreten wird, deren sicherer Beweis aber noch nicht erbracht werden konnte.

V. Darmparasiten.

Im Darmtraktus fast aller Stadien, besonders aber der älteren Aale fand ich, hauptsächlich in der Nähe des Pylorussphinkters, eigenartige Gebilde (Abb. 35 RT), die ich zuerst für umgewandelte Becherzellen hielt, da ich sie vorwiegend in den Schleimzellen des Darmes nahe dem Pylorussphinkter antraf. Hammar (1905) fand dieselben bei anderen Fischen vor und rechnet sie zu dem Formenzyklus der Schleimzellen.

In einer anderen Arbeit von Plehn (1906) waren sie als „Stäbchendrüsen“ bezeichnet. Da aber diese Gebilde häufig auch in den übrigen Darmteilen, besonders im Magenepithel auftraten, wo keine eigentlichen Becherzellen vorkommen, kam diese erste Auffassung nicht mehr in Frage. Auch von Hagen (1936) und Laibach (1937) fanden dieselben im Thymusgewebe bzw. der Nasenschleimhaut und in den Kiemen des Aales vor, ja sogar in den Blutbahnen waren sie zuweilen anzutreffen.

Es konnten also nur Parasiten in Frage kommen. Derselben Ansicht waren auch die beiden vorher erwähnten Autoren. von

Hagen stellte fest, daß es dieselben parasitischen Sporozoen waren, die Laguesse (1906) bei anderen Fischen antraf, und zwar *Rhabdospora Thelohani*. Abb. 35 zeigt diese Parasiten im Pylorusepithel, kurz vor dem Übergang zum Darm.

VI. Zusammenfassung.

Der Ösophagus.

Die Wandung des Ösophagus besitzt bei der Larve nur im vorderen Teil, bei den übrigen Stadien reine Längsfalten.

Das anfangs nur im oberen Teil des Ösophagus gelegene ektodermale Plattenepithel verdrängt im Verlauf der Entwicklung das weiter hinten gelegene entodermale Zylinderepithel, bis schließlich beim Gelbaal nur noch Plattenepithel im Ösophagus vorhanden ist.

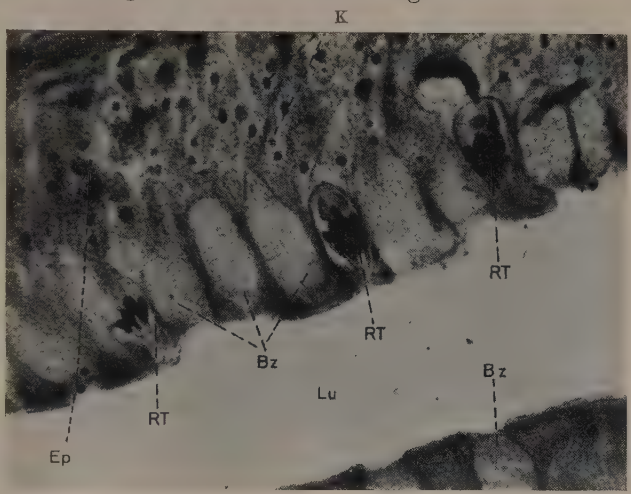

Abb. 35. Querschnitt durch den Darm nahe dem Pylorussphinkter mit *Rhabdospora Thelohani* (RT). Bz Becherzelle; Lu Darmlumen; Ep Darmepithelzellen; K Kern. Aufnahme: $^1/_{12}$ Ölimmersion. Okk. 10×. Fixierung: Zenker. Färb. Eisenhämatoxylin nach Heidenhain.

Die bei beiden Epithelschichten eingelagerten Becherzellen nehmen bis zum Gelbaalstadium ständig an Größe und Zahl zu und verschwinden beim Blankaal völlig. In der vorderen Ösophagushälfte finden sich auf den Falten Sinnesknospen.

Die Muskulatur des Ösophagus ist quergestreift.

Innere Längsmuskulatur kommt nur in der oberen Region vor, und zwar erstreckt sie sich bei allen Stadien nur über das obere Fünftel.

Der Magen.

Beim Glasaal treten erstmalig Längsfalten im Magen auf. Bei älteren Stadien kommen im Fundus kleine Querfalten hinzu. Die Larve führt einschichtiges Zylinderepithel mit Stäbchensaum, an

dessen Stelle beim Heranwachsen erst ein apikaler, durch verstärkte Granulation des Cytoplasmas hervorgerufener Saum und schließlich ein Schleimsaum tritt. Bei der Larve ist die aus glatten Fasern bestehende Ringmuskulatur des Magens in der Anlage begriffen.

Beim Glasaal tritt noch eine äußere Längsmuskellage hinzu, jedoch fehlt diese bei allen Stadien im Anfange des Magens (Abb. 36). Die Ringmuskelschicht ist im Pylorusteil am stärksten ausgebildet. Magendrüsen werden erstmalig beim Glasaal angelegt, und zwar zuerst am Anfang des Blindsackes. Ihre Bildung geschieht am häufigsten durch Knospung, oft auch durch Invagination.

Beim jungen Pigmentaal haben sich die Drüsen auf die Cardia und den untersten Teil des Pylorusastes ausgebreitet. Die Drüsen erreichen ihre größte Ausdehnung im Blindsack (Fundus). Die Ausführgänge sind hier relativ am kleinsten und relativ am größten im Pylorus.

Die Pylorusschleimdrüsen treten nach der Pigmentierung auf. Sie sind den Pylorusschleimdrüsen der Säuger homolog; ihre Bildung geschieht durch Invagination des Epithels. Die Drüsen der Pylorusfalte treten erst bei älteren Pigmentstadien auf. Die alveolären Pylorussphinkterdrüsen befinden sich auf den Falten und zottenähnlichen Erhebungen des Sphinkters; sie zeigen starke Granulation. Die tubulären Drüsen finden sich zwischen diesen Falten; sie besitzen keine Granulation.

Die Pylorussphinkterdrüsen ähneln den Brunnerschen Drüsen der Säuger.

Mittel- und Enddarm.

Längsfalten kommen bei der Larve nur im Enddarm nahe dem After vor. Querfalten fehlen noch.

Beim Glasaal erstrecken sich die Längsfalten über den gesamten Mittel- und Enddarm.

Beim Pigmentaal kommen Querfalten hinzu, so daß polygonale Felder entstehen.

Das Zylinderephithel des Darmes zeigt bei der Larve stellenweise noch Flimmerung, sonst ist ein Stäbchensaum ausgebildet. An die Stelle des Stäbchensaumes tritt beim Glasaal ein einfacher apikaler Saum, der bei allen anderen Stadien erhalten bleibt.

Vom Glasaalstadium an treten vereinzelt Becherzellen auf, im Enddarm nehmen diese an Zahl zu.

Die Submucosa des Darmes ist bei allen Stadien sehr dünn.

Die glatte Längsmuskellage des Mittel- und Enddarmes tritt erst beim Glasaal auf, die ebenfalls glatte Ringmuskellage bereits

beim *Leptocephalus*. Die Umwandlung vom *Leptocephalus* zum Glasaal bedeutet eine Differenzierung des Darmkanals. Der Gelbaal ist das Freßstadium des Aals, der Blankaal das Geschlechtsstadium. Beim Blankaal findet dann die Resorption statt.

Der Zerfall nimmt seinen Anfang gleichzeitig an zwei Stellen: Im Anfang des Ösophagus und im Enddarm und geht von dort langsam auf die benachbarten Darmteile über. Der Pylorussphinkter zeigt auf meinen Präparaten noch keine Anzeichen von Histolyse. Zuerst wird das Epithel und die Muscularis vom Abbau betroffen. Das Epithel wird durch phagocytierende Leukocyten abgebaut. Die quergestreifte Muskulatur wird teilweise durch Verflüssigung des Sakorplasmas und teilweise durch Wanderzellen aufgezehrt, die glatte Muskulatur nur durch die langsame Histolyse (Autolyse). Der Zerfall beginnt an den Enden der Fasern, die Kerne werden zuletzt abgebaut.

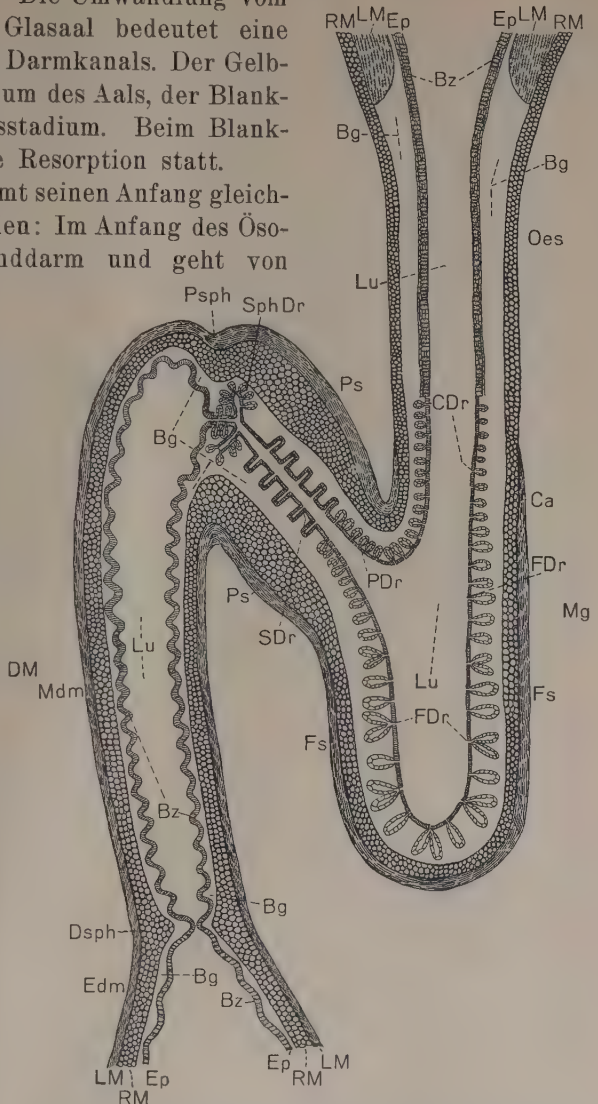

Abb. 36. Schematische Übersicht über den gesamten Darmtraktus des Gelbaales. Oes Ösophagus; Mg Magen; Ca Cardia; Fs Fundus; Ps Pylorus; Mdm Mitteldarm; Edm Enddarm; Psph Pylorussphinkter; Dsph Darmsphinkter; Lu Lumen; Ep Epithel; Bz Becherzellen; Bg Bindegewebe; LM Längsmuskulatur; RM Ringmuskulatur; CDr Cardiadrüsen; FDr Fundusdrüse; SDr Schleimdrüse; SphDr Sphinkterdrüse.

Literaturverzeichnis.

Bartels, W., Zur Kenntnis der mikroskopischen Anatomie von Leptocephalus brevirostris im Vergleich zum jungen Flußaal. Jena. Z. Naturwiss. **58** (1922).

Biedermann, Untersuchungen über das Magenepithel. Sitzungsber. Wiener Akad. **71**, Abt. 3, 377.

Bischoff, Th. W. L., Ueber den Bau der Magenschleimhaut. Müllers Arch. Berlin 503—525 (1838).

Braun, M., Zum Vorkommen von Flimmerepithel im Magen. Zool. Anz. No. 69 (1880).

Cajetan, Ein Beitrag zur Lehre von der Anatomie und Physiologie des Tractus intestinalis der Fische. Diss. Bonn 1883.

Cuvier, Vorlesungen über vergl. Anatomie. Paris chez Bandonie VII—XII. (1800 bis 1805). Uebers. von Meckel 1809—1810.

—, Leçons d'anatomie comparée. 2. Aufl. Paris, Crochard et Co., 1835. Uebers. von Duvernoy. Stuttgart 1837.

Carus, Ueber die Leptocephaliden. Leipzig 1861.

Edinger, Ueber die Schleimhaut des Fischdarms nebst Bemerkungen zur Pylogenese der Drüsen des Darmrohres. Arch. mikrosk. Anat. **13** (1876).

Franz, V., Unsere gegenwärtigen Kenntnisse vom Lebenslauf des Aales und ihre ökonomische Bedeutung. Internat. Rev. d. Hydrobiol. **10** (1908).

Glaettli, R., Einiges über die Labdrüsen des Magens. Inaug.-Diss. Zürich 1852.

Jakobshagen, E., Untersuchungen über das Darmsystem der Fische und Dipnoer. Teil 3. Ueber die Appendices pyloricae nebst Bemerkungen zur Anatomie und Morphologie des Rumpfdarms. Jena. Z. Naturwiss. **53** (1914—1915).

—, Zur Morphologie des Spiraldarmes. Anat. Anz. **48** (1915).

Krukenberg, C. Fr. W., Zur Verdauung bei den Fischen. Unters. a. d. Physiol. Inst. Heidelberg Hrsg. von W. Kühne, **2** (1882).

Laguesse, F., Les „Stäbchendrüsenzellen" (M. Plehn) sont des Sporozoaies parasites. Anat. Anz. **28** (1906).

Mayer, S., Zur Histologie des quergestreiften Muskels. Biol. Zbl. **4** (1885).

—, Einige Bemerkungen zur Lehre von der Rückbildung quergestreifter Muskelfasern. Arch. d. Heilkunde **8** (1867).

Munscheid, L., Die Metamorphose des Labiums der Odonaten. Z. Zool. **143**, H. 2 (1933).

Oppel, A., Lehrbuch der vergleichenden mikroskopischen Anatomie der Wirbeltiere. Bd. Magen 1896, Bd. Darm 1897.

Petersen, H., Beiträge zur Kenntnis des Baues und der Entwicklung des Selachierdarmes. Jena. Z. Naturwiss. **44** (1909).

Plehn, M., Ueber eigentümliche Drüsenzellen im Gefäßsystem und in anderen Organen bei Fischen. Anat. Anz. **28** (1906).

Schmidt, Jos., Danish Researches in the Atlanti and Mediterraneum on the Life-History of the Freshwater (Anguilla vulgaris Furt). Internat. Rev. d. Hydrobiol. **5** (1912).

—, Die Laichplätze des Flußaals. Übers. a. d. Engl. von E. Ehrenbaum ibid. **11** (1923).

Schulze, F. E., Epithel und Drüsenzellen. Arch. mikrosk. Anat. **3** (1867).

Stöhr, Ph., Lehrbuch der Histologie und der mikroskopischen Anatomie des Menschen mit Einschluß der mikroskopischen Technik. Neubearb. von W. B. Mollendorf (1924).

Valatour, M., Recherches sur les glandes gastriques et les tuniques musculaires du tube digestif dans les Poissons Osseux et les Batraciens. Ann. Sci. nat. 4. Sér. Zool. (1861).

—, Zur Kenntnis der Drüsenzelle des Magens. Arch. mikrosk. Anat. **17** (1879).

Walter, E., Der Flußaal. Eine biol. u. fischereiwirtschaftl. Monographie. Neudamm 1910.

Winter, R., Über den Darmkanal von Perca fluviatilis. Z. f. Fischerei u. Hilfswiss. **34** (1936).

Lebenslauf.

Am 4. November 1906 wurde ich, Oswald Berndt, als Sohn des Katasterdirektors Adolf Berndt und seiner Frau Ida geb. Neureuter in Wittlich/Eifel geboren. Ostern 1930 bestand ich die Reifeprüfung an der Staatlichen Landesstudienanstalt in Ottweiler/Saar. Anschließend studierte ich an den Universitäten Wien und Bonn Biologie, Physik, Geographie und Geologie. An meiner zoologischen Doktorabhandlung arbeitete ich seit Ostern 1935.